



HAL
open science

Prise en charge de la toxoplasmose oculaire en France : résultats d'une étude Delphi modifiée

M. Schaeffer, L. Ballonzoli, D. Gaucher, C. Arndt, K. Angioi-Duprez, R. Baudonnet, B. Bodaghi, Alain Marie Bron, F. Chiambaretta, B. Cimon, et al.

► To cite this version:

M. Schaeffer, L. Ballonzoli, D. Gaucher, C. Arndt, K. Angioi-Duprez, et al.. Prise en charge de la toxoplasmose oculaire en France : résultats d'une étude Delphi modifiée. *Journal Français d'Ophthalmologie*, 2022, 45 (4), pp.413-422. 10.1016/j.jfo.2021.11.007 . hal-03559924

HAL Id: hal-03559924

<https://univ-angers.hal.science/hal-03559924v1>

Submitted on 22 Jul 2024

HAL is a multi-disciplinary open access archive for the deposit and dissemination of scientific research documents, whether they are published or not. The documents may come from teaching and research institutions in France or abroad, or from public or private research centers.

L'archive ouverte pluridisciplinaire **HAL**, est destinée au dépôt et à la diffusion de documents scientifiques de niveau recherche, publiés ou non, émanant des établissements d'enseignement et de recherche français ou étrangers, des laboratoires publics ou privés.



Distributed under a Creative Commons Attribution - NonCommercial 4.0 International License

Prise en charge de la toxoplasmose oculaire en France : résultats d'une étude

Delphi modifiée

Management of ocular toxoplasmosis in France: results of a modified Delphi study

Résultats d'une étude Delphi sur la prise en charge de la toxoplasmose oculaire

Cet article n'a pas fait l'objet d'une présentation en congrès

Marion Schaeffer¹, Laurent Ballonzoli¹, David Gaucher¹, Carl Arndt², Karine Angioi-Duprez³, Romain Baudonnet⁴, Bahram Bodaghi⁵, Alain Bron⁶, Frédéric Chiambaretta⁷, Bernard Cimon⁸, Christophe Chiquet⁹, Catherine Creuzot-Garcher⁶, Vincent Daien¹⁰, Anne-Sophie Deleplancque¹¹, Hélène Fricker-Hidalgo¹², Eve Hadjadj¹³, Sandrine Houze¹⁴, Tristan Ifrah¹⁵, Jean-François Korobelnik¹⁶, Pierre Labalette¹⁷, Marie-Laure Le Lez¹⁸, Coralie L'Ollivier¹⁹, Martial Mercie²⁰, Frédéric Mouriaux²¹, Luc Paris²², Hervé Pelloux²³, Christelle Pomares²⁴, Jean-Claude Quintyn²⁵, Marie-Bénédicte Rougier¹⁶, Antoine Rousseau²⁶, Vincent Soler²⁷, Marc Talmud², Isabelle Villena²⁸, Odile Villard²⁹, Claude Speeg-Schatz¹, Tristan Bourcier¹, Arnaud Sauer¹

¹ Service d'ophtalmologie, Nouvel Hôpital Civil, Hôpitaux Universitaires de Strasbourg, France

² Service d'ophtalmologie, CHU de Reims, France

³ Service d'ophtalmologie, CHRU de Nancy, France

⁴ Service d'ophtalmologie, CHU de Limoges, France

⁵ Service d'ophtalmologie, Hôpital de la Pitié Salpêtrière, Assistance Publique des Hôpitaux de Paris, France

⁶ Service d'ophtalmologie, CHU Dijon Bourgogne, France

⁷ Service d'ophtalmologie, CHU de Clermont-Ferrand, France

⁸ Laboratoire de Parasitologie-Mycologie, CNR de la toxoplasmose, Hôpitaux Universitaires de Strasbourg, France

⁹ Service d'ophtalmologie, CHU Grenoble-Alpes, France

¹⁰ Service d'ophtalmologie, CHU de Montpellier, France

¹¹ Laboratoire de Parasitologie-Mycologie, CHU de Lille, France

¹² Laboratoire de Parasitologie-Mycologie, CHU Grenoble-Alpes, France

¹³ Service d'ophtalmologie, Hôpital Sainte-Marguerite, Assistance Publique des Hôpitaux de Marseille, France

¹⁴ Laboratoire de Parasitologie-Mycologie, Hôpital Claude Bernard Bichat, Assistance Publique des Hôpitaux de Paris, France

¹⁵ Service d'ophtalmologie, CHU de Angers, France

¹⁶ Service d'ophtalmologie, CHU de Bordeaux, France

¹⁷ Service d'ophtalmologie, CHU de Lille, France

¹⁸ Service d'ophtalmologie, CHU de Tours, France

¹⁹ Laboratoire de Parasitologie-Mycologie, Hôpital de la Timone, Assistance Publique des Hôpitaux de Marseille, France

²⁰ Service d'ophtalmologie, CHU de Poitiers, France

²¹ Service d'ophtalmologie, CHU de Rennes, France

²² APHP, Sorbonne Université, DMU BioGeM (Biologie et Génomique Médicale), Laboratoire de Parasitologie-Mycologie, Hôpital de la Pitié Salpêtrière, Paris, France

²³ Laboratoire de Parasitologie-Mycologie, CHU Grenoble, France

²⁴ Laboratoire de Parasitologie-Mycologie, Hôpital l'Archet 2, CHU de Nice, France

²⁵ Service d'ophtalmologie, CHU de Caen, France

²⁶ Service d'ophtalmologie, Hôpital Le Kremlin-Bicêtre, Assistance Publique des Hôpitaux de Paris, France

²⁷ Service d'ophtalmologie, CHU de Toulouse, France

²⁸ Laboratoire de Parasitologie-Mycologie, EA7510, Université de Reims Champagne Ardenne, CNR de la toxoplasmose, CHU Reims, France

²⁹ Laboratoire de Parasitologie-Mycologie, CNR de la toxoplasmose, Hôpitaux Universitaires de Strasbourg, France

Coordonnées de l'auteur correspondant : Marion Schaeffer, 24 rue de la chapelle, 67203
OBERSCHAEFFOLSHEIM marion.schaeffer@chru-strasbourg.fr, 0635121201

Prise en charge de la toxoplasmose oculaire en France : résultats d'une étude

Delphi modifiée

Management of ocular toxoplasmosis in France: results of a modified Delphi study

Résumé :

Objectif : Evaluer les pratiques diagnostiques et thérapeutiques puis établir un consensus sur la prise en charge de la toxoplasmose oculaire en France grâce à une étude Delphi.

Méthodes : 23 experts français de la toxoplasmose oculaire ont été invités à répondre à une étude Delphi modifiée menée en ligne, sous forme de deux questionnaires, afin de tenter d'établir un consensus sur le diagnostic et la prise en charge de cette pathologie.

Le seuil de réponses identiques pour aboutir à un consensus a été fixé à 70%.

Résultats : Les réponses de 19 experts sur les 23 sélectionnés ont été obtenues au premier questionnaire et de 16 experts au second. Les principaux éléments qui font consensus auprès des experts sont de traiter les patients avec une baisse d'acuité visuelle ou un foyer infectieux au pôle postérieur, l'instauration d'un traitement face à un foyer périphérique seulement en cas d'inflammation importante, la prescription d'un traitement de première intention par l'association pyriméthamine-azithromycine, l'utilisation d'un traitement par corticostéroïdes après un délai de 24 à 48h, la prophylaxie des récurrences fréquentes (plus de 2 épisodes par an) par triméthoprime-sulfaméthoxazole ainsi que la mise en place d'un traitement prophylactique des récurrences chez les patients immunodéprimés.

En revanche, aucun consensus ne se dégage pour les examens à réaliser pour le diagnostic étiologique (ponction de chambre antérieure, angiographie à la fluorescéine, sérologie ...), pour les traitements de seconde intention (en cas d'échec du traitement de première ligne) ni pour le traitement des foyers périphériques.

Conclusion : La présente étude pose les bases d'éventuelles études scientifiques randomisées à mener afin de clarifier les prises en charge la toxoplasmose oculaire, d'une part pour confirmer les habitudes cliniques qui font consensus, d'autre part pour guider les pratiques pour lesquelles aucun consensus formel n'est mis en évidence.

Mots clefs :

Toxoplasmose oculaire, Etude Delphi, Uvéite, Antiparasitaire, Anti-inflammatoire, Traitement

Abstract:

Objective: To evaluate diagnostic and therapeutic practices and then establish a consensus on the management of ocular toxoplasmosis in France through a Delphi study.

Materials and methods: 23 French experts in ocular toxoplasmosis were invited to respond to a modified Delphi study conducted online, in the form of two questionnaires, in an attempt to establish a consensus on the diagnosis and management of this pathology. The threshold for identical responses to reach consensus was set at 70%.

Results: The responses of 19 experts out of the 23 selected were obtained on the first questionnaire and 16 experts on the second. The main elements agreed upon by the experts were to treat patients with a decrease in visual acuity or an infectious focus within the posterior pole, to treat peripheral lesions only in the presence of significant inflammation, the prescription of first-line treatment with pyrimethamine-azithromycin, the use of corticosteroid therapy after a period of 24 to 48 hours, the prophylaxis of frequent recurrences (more than 2 episodes per year) with trimethoprim-sulfamethoxazole as well as the implementation of prophylactic treatment of recurrences in immunocompromised patients.

On the other hand, no consensus emerged with regard to the examinations to be carried out for the etiological diagnosis (anterior chamber paracentesis, fluorescein angiography, serology, etc.), second-line treatment (in the case of failure of first-line treatment), or treatment of peripheral foci.

Conclusion: This study lays the foundations for possible randomized scientific studies to be conducted to clarify the management of ocular toxoplasmosis, on the one hand to confirm consensual clinical practices and on the other hand to guide practices for which no formal consensus has been demonstrated.

Keywords:

Ocular Toxoplasmosis, Delphi study, Delphi method, uveitis, anti-parasitic, anti-inflammatory, treatment

Introduction

La toxoplasmose oculaire (TO) constitue la cause la plus fréquente d'uvéite postérieure d'origine infectieuse dans le monde avec une incidence estimée à 8,4% (1). Elle est causée par le parasite *Toxoplasma gondii* (*T. gondii*), eucaryote unicellulaire à prolifération obligatoirement intracellulaire (2). Les félinés dont les chats sont les hôtes définitifs du parasite tandis que l'homme est un hôte accidentel et une impasse parasitaire. Chez l'Homme, les uvéites postérieures liées à une toxoplasmose oculaire acquise sont 1000 fois plus fréquentes que les formes congénitales (3,4).

L'atteinte oculaire par *T. gondii* se manifeste essentiellement par une rétinocoroïdite accompagnée d'une réaction inflammatoire vitréenne laissant une cicatrice rétinocoroïdienne qui peut être le siège de réactivations aléatoires. La réactivation résulte d'un déséquilibre entre les défenses immunitaires de l'hôte et la prolifération parasitaire, et aboutit au relargage de *T. gondii* ou de ses antigènes à partir de kystes rétiniens, à l'origine d'une nouvelle réaction inflammatoire (5,6).

La toxoplasmose oculaire se manifeste habituellement par une baisse d'acuité visuelle, une douleur oculaire ou encore des myodésopsies. Les symptômes sont, pour la plupart, spontanément résolutifs en 6 à 8 semaines laissant une cicatrice pigmentée au fond d'œil. L'infection par *T. gondii* peut être responsable d'une baisse d'acuité visuelle sévère si le foyer infectieux se situe au pôle postérieur.

Après un premier épisode, le risque principal est la récurrence qui surviendrait dans 54 à 63% des cas chez les patients européens et nord-américains (1). Les récurrences s'élèveraient à près de 80% en Amérique du Sud en raison de souches plus virulentes (7).

Il n'existe à ce jour aucun traitement capable d'éradiquer le parasite. Le seul but de ce dernier est de réduire le risque de perte de vision définitive, la sévérité et la durée des symptômes ainsi que le risque de récurrence.

Malgré une incidence de 8,4% et les impacts personnels et socio-économiques de la toxoplasmose oculaire, la prise en charge de la maladie est actuellement peu consensuelle. Ainsi nous avons choisi de réaliser une étude de type Delphi afin de décrire d'éventuelles pratiques consensuelles. La méthode Delphi est un processus itératif visant à obtenir un consensus d'experts à propos d'un sujet précis (8). Pour ce faire, des questions précises sont soumises à un panel sélectionné d'experts d'une pathologie. Un consensus est établi lorsque le taux de réponses communes à une question atteint un seuil prédéterminé, ce seuil étant généralement compris entre 70 et 80% (9,10). En l'absence de consensus, un deuxième tour est réalisé avec les questions n'ayant pas obtenu le consensus lors du premier tour. Une synthèse des réponses obtenues au questionnaire précédent est fournie à chaque tour en incitant les experts à modifier leurs réponses pour aboutir à un consensus. La méthode est supposée être poursuivie jusqu'à ce que tous les items obtiennent un degré suffisant de consensus.

Les résultats d'une étude Delphi modifiée concernant la prise en charge de la toxoplasmose oculaire en France sont reportés dans le présent article.

Matériel et méthodes

Cette étude a été menée en accord avec les principes de la déclaration d'Helsinki.

Méthode Delphi

La méthode Delphi a été développée dans les années 1950 par Olaf Helmer à la Rand Corporation et tire son nom de l'oracle de Delphes reconnu pour ses capacités d'interprétation et de clairvoyance. Son but est d'obtenir un consensus le plus fort possible auprès d'un groupe d'experts concernant un sujet déterminé (11).

Sélection des experts

Vingt-trois experts français ont été sélectionnés en concertation avec le Centre National de Référence (CNR) de la toxoplasmose. Ce centre est en relation directe avec les experts français de la toxoplasmose oculaire. Les participants sollicités sont ainsi tous des spécialistes de l'uvéite prenant en charge chaque année de nombreux cas de toxoplasmose oculaire.

Déroulement de l'étude Delphi sur la toxoplasmose oculaire

Pour élaborer le premier questionnaire, nous avons choisi de nous baser sur les connaissances apportées par la littérature et ainsi de réaliser une étude Delphi dite modifiée puisque nous n'avons pas réuni les experts en amont afin de définir avec eux les questions à soumettre comme dans la méthode Delphi classique (9,12).

Un premier questionnaire en ligne a ainsi été développé en utilisant la plateforme Google Forms faisant partie des applications proposées par Google Drive (Microsoft®, Redmond, Washington). Après élaboration du questionnaire, en collaboration avec les experts du CNR nous avons sollicité les experts préalablement sélectionnés et leur avons envoyé le questionnaire. Les adresses électroniques des participants ont été collectées au début du

questionnaire afin d'éviter toute double réponse de la part d'un même expert. Cependant, le recueil des données et leur analyse ont été menés de façon anonyme. Pour chaque question posée, nous avons retenu un seuil de 70% de réponses identiques pour considérer le consensus atteint.

Une analyse des réponses obtenues a été effectuée, puis un second questionnaire a été élaboré et soumis une nouvelle fois aux experts. Ce second questionnaire reprenait les tendances générales des réponses obtenues au premier questionnaire ainsi que les éventuelles remarques des participants. Nous avons ainsi demandé aux experts de revoir leurs réponses originales et de répondre à des questions plus précises en fonction des tendances que nous avons obtenues au premier tour. Ce processus est supposé être réitéré jusqu'à ce qu'un degré suffisant de consensus soit atteint.

Les experts ont eu 8 semaines pour répondre à chacun des questionnaires avec un courrier électronique de rappel envoyé 4 semaines après le courriel initial.

Un organigramme résumant les différentes étapes de la méthode Delphi que nous avons utilisée est illustré ci-dessous (**Figure 1**).

Les deux questionnaires sont disponibles en suivant les liens ci-dessous :

<https://forms.gle/8BRNCpWGVszbfVML6>

<https://forms.gle/QVxegeVfVH7TXp7R9>

Analyse statistique

Les réponses qualitatives et quantitatives obtenues ont été traitées de façon anonyme et résumées sous forme de pourcentages et de fréquences (arrondis à l'entier le plus proche).

En accord avec la méthodologie des études Delphi, un seuil de 70% de réponses identiques à une question a été fixé pour considérer le consensus comme atteint (9).

Résultats

Parmi les 23 ophtalmologistes experts sélectionnés, 19 (83%) ont répondu au premier questionnaire et 16 (70%) ont répondu au deuxième.

Certains items ont bénéficié d'un consensus dès le premier questionnaire, ils n'ont, par conséquent, pas été soumis dans le deuxième questionnaire. Les questions ont été classées en cinq catégories détaillées ci-dessous.

1. Bilan initial (tableau 1)

À la question concernant le diagnostic et le bilan initial d'une suspicion de toxoplasmose oculaire, le consensus n'a pas pu être établi. En effet, 31% des experts font le diagnostic de toxoplasmose oculaire uniquement grâce à l'examen à la lampe à fente et au fond d'œil (FO). Dix-neuf pourcents des experts effectuent une angiographie à la fluorescéine et au vert d'indocyanine (ICG) en plus de l'examen clinique pour confirmer le diagnostic. Une ponction de chambre antérieure (PCA) associée à un FO est réalisée par 31% (5/16) des experts avec une angiographie en plus pour 6% d'entre eux.

Examen clinique (SA + FO)	Angiographie	Sérologie sanguine	Ponction chambre antérieure (PCA)	
X				31% (5/16)
X	X			19% (3/16)
X		X		31% (5/16)
X	X		X	6% (1/16)
X			X	13% (2/16)
100% (16/16)	25% (4/16)	31% (5/16)	19% (3/16)	

Tableau 1 : Bilan initial : résultats obtenus au second questionnaire (n=16), SA = segment antérieur, FO = fond d'œil

2. Décision de traiter

Face à un cas de toxoplasmose oculaire, un traitement est instauré par 63% (10/16) des experts dans leur pratique quotidienne si une baisse d'acuité visuelle associée à une atteinte du pôle postérieur sont observés (résultat obtenu au premier questionnaire). Un traitement est instauré par 47% (6/16) des experts dans tous les cas de toxoplasmose oculaire.

Suite à la soumission du second questionnaire de notre étude, 100% des experts s'accordent pour recommander de traiter tous les patients présentant une baisse d'acuité visuelle associée à un foyer au pôle postérieur. Ce consensus peut ainsi être retenu.

3. Choix du traitement anti-parasitaire (tableau 2)

L'association d'un traitement par pyriméthamine (Malocide®) et azithromycine (Zithromax®) en première intention est retenue par 81% des experts (13/16) dans le second questionnaire, tandis que seulement 42% (8/19) d'entre eux le préconisaient dans le premier questionnaire. Cela constitue ainsi un consensus pour le traitement de première intention d'une TO. L'association pyriméthamine-sulfadiazine est retenue en première intention par 21% (4/19) des experts.

Le consensus n'a cependant pas pu être obtenu concernant le traitement de deuxième intention face à un cas de toxoplasmose oculaire résistante (ou en cas d'échec du traitement de première ligne). Le traitement avec la sulfadiazine-pyriméthamine est utilisé par 56% des experts (9/16) avec pour 38% (6/16) en bithérapie pyriméthamine et pour 19% (3/16) en trithérapie en y associant la clindamycine. Une injection intravitréenne est réalisée par 19% (3/16) des experts. Un expert utilise du Bactrim® (triméthoprime-sulfaméthoxazole) et un second utilise l'association pyriméthamine-azithromycine.

Concernant la prise en charge en cas de foyer périphérique sans baisse d'acuité visuelle, le consensus n'a pas pu être atteint, mais la majorité des experts interrogés 63% (10/16) ne traitent pas.

	Première intention	Deuxième intention	Prévention récidives
Pyriméthamine Azithromycine	81% (13/16)	6% (1/16)	
Pyriméthamine Sulfadiazine	21% (4/19)	38% (6/16)	
Pyriméthamine Sulfadiazine Clindamycine		19% (3/16)	
Azithromycine	16% (3/19)		
Sulfadiazine Azithromycine	11% (2/19)		
Triméthoprime- Sulfaméthoxazole	0.5% (1/19)	6% (1/16)	94% (15/16) Bactrim Forte 1cp 3x/semaine
Pyriméthamine Clindamycine		25% (4/16)	
Injection intra vitréenne Clindamycine		19% (3/16)	

Tableau 2 : Traitement anti toxoplasmique : résultats obtenus dans le premier questionnaire (n=19) ou dans le deuxième questionnaire (n=16)

4. Traitement anti-inflammatoire

Cet item a obtenu un consensus dès la soumission du premier questionnaire avec 89% (17/19) des experts qui instaurent un traitement anti-inflammatoire après un délai de 24 à 72 heures à la suite de l'introduction du traitement anti-parasitaire.

Parmi ces experts, 4 d'entre eux ne prescrivent les corticoïdes qu'en cas d'inflammation très sévère ou d'atteinte du pôle postérieur.

Certains experts 10% (2/19) instaurent le traitement anti-inflammatoire en même temps que le traitement anti-parasitaire en cas d'atteinte maculaire ou papillaire.

Face à cette dernière réponse, nous avons demandé aux experts dans le second questionnaire s'ils seraient prêts à modifier leurs pratiques et à instaurer un traitement anti-inflammatoire d'emblée en cas d'atteinte maculaire ou papillaire. Au total, 50% (8/16) des experts seraient ainsi susceptibles de changer leur pratique et pourraient instaurer un traitement anti-inflammatoire d'emblée en cas d'atteinte maculaire ou papillaire.

En cas de foyer périphérique, 93% des experts introduisent un traitement anti-inflammatoire soit d'emblée pour 13% (2/16) d'entre eux soit en cas d'inflammation importante associée pour 81% (13/16). Seuls 6% (1/16) des experts ne proposent pas de corticothérapie dans les foyers périphériques.

La voie d'administration privilégiée est la voie orale et/ou intra-veineuse pour 84% (16/19) des experts et 16% (3/19) des experts préfèrent les corticoïdes sous forme d'injections sous-conjonctivales ou péri-bulbaires.

5. Prise en charge des récurrences

Pour 84% (16/19) des experts un traitement préventif au long cours est préconisé en cas de récurrences fréquentes. Les récurrences sont considérées comme fréquentes à partir de deux récurrences par an pour 94% des experts (15/16).

Pour les sujets immunodéprimés ayant un antécédent de TO, 75% (12/16) des experts instaurent un traitement préventif. Le traitement préventif des récurrences de TO recommandé par 94% (15/16) des experts est l'association triméthoprime 800mg -sulfaméthoxazole 160mg (Bactrim forte®) à la dose de 1 comprimé 3 fois par semaine.

Les réponses obtenues sont synthétisées dans le **tableau 3** qui résume les items pour lesquels le consensus a été obtenu et dans le **tableau 4** qui reprend les items pour lesquels le consensus n'a pas pu être obtenu.

	Réponses obtenues
Traitement des cas de toxoplasmose oculaire	
- En cas de baisse d'acuité visuelle associée à une atteinte du pôle postérieur	100% (16/16)
Traitement anti-parasitaire de première intention	
- Pyriméthamine + azithromycine	81% (13/16)
Instauration d'un traitement anti-inflammatoire	
- Oui, après un délai	79% (15/19)
Délai d'instauration du traitement anti-inflammatoire	
- 24 à 48 heures après introduction du traitement anti-parasitaire	85% (16/19)
Instauration d'un traitement anti-inflammatoire en cas de foyer périphérique	
- En cas d'inflammation importante uniquement	81% (13/16)
Traitement anti-inflammatoire	

- Corticothérapie orale ou par bolus intra-veineux	89% (17/19)
Traitement préventif des récurrences	
- En cas de récurrence fréquentes	89% (17/19)
➔ Récurrences fréquentes si > 2 épisodes par an	94% (15/16)
- Chez les patients immunodéprimés avec antécédent de toxoplasmose oculaire	75% (12/16)
- Triméthoprime 800mg - sulfaméthoxazole 160mg (Bactrim forte®) à la dose de 1 comprimé 3 fois par semaine comme traitement préventif des récurrences	94% (15/16)

Tableau 3 :

Items pour lesquels le consensus a été atteint (pourcentages arrondis à l'entier le plus proche)

	Réponses obtenues
Diagnostic de toxoplasmose oculaire	
- Examen clinique et sérologie sanguine à la recherche d'anticorps anti- <i>T. gondii</i>	31% (5/16)
- Examen clinique seul	31% (5/16)
- Examen clinique et angiographie fluorescéine et ICG	19% (3/16)
- Examen clinique et ponction de chambre antérieure	13% (2/16)
- Examen clinique, angiographie fluorescéine et ICG et ponction de chambre antérieure	6% (1/16)
Traitement anti-parasitaire de seconde intention	
- Pyriméthamine + sulfadiazine	38% (6/16)
- Pyriméthamine + clindamycine	25% (4/16)
- Injection intra-vitréenne de clindamycine	19% (3/16)
- Pyriméthamine + clindamycine + sulfadiazine	19% (3/16)
- Triméthoprime + sulfaméthoxazole (Bactrim*)	6% (1/16)

- Pyriméthamine + azithromycine	6% (1/16)
Prise en charge face à un foyer périphérique sans baisse d'acuité visuelle	
- Aucun traitement	63% (10/16)
- Pyriméthamine + azithromycine	19% (3/16)
- Azithromycine	6% (1/16)
- Triméthoprime + sulfaméthoxazole (Bactrim®)	6% (1/16)
- Pyriméthamine + sulfadiazine	6% (1/16)
Instauration d'un traitement anti-inflammatoire	
- Oui, en cas d'inflammation importante avec foyer au pôle postérieur ou baisse d'acuité visuelle	16% (3/19)
- Oui, en cas d'inflammation importante	5% (1/19)
Délai d'instauration du traitement anti-inflammatoire	
- Immédiatement si atteinte maculaire ou papillaire sinon après 48 heures	10% 2/19
- 3 à 4 jours	5% (1/19)

Instauration d'un traitement anti-inflammatoire en cas de foyer périphérique	
- Chez tous les patients	13% (2/16)
- Jamais	6% (1/16)
Traitement préventif des récives	
- Oui, dès le 1 ^{er} épisode en cas de menace maculaire ou atteinte papillaire	44 % (7/16)
- Non, pas dès le 1 ^{er} épisode même en cas d'atteinte maculaire ou papillaire	56% (9/16)

Tableau 4 :

Items pour lesquels le consensus n'a pas été atteint (pourcentages arrondis à l'entier le plus proche)

Discussion

La méthode Delphi a déjà été largement utilisée dans le domaine de la santé et des technologies (8). Cette méthodologie a notamment été employée en ophtalmologie pour des études sur la prise en charge des uvéites pédiatriques (12), les résultats de la prise en charge chirurgicale du strabisme (13), pour établir une classification permettant de différencier les types de syndromes secs oculaires (14) ou encore pour définir une classification clinique de la dégénérescence maculaire liée à l'âge (15). Les études Delphi sont fréquemment utilisées pour tenter d'établir un consensus à propos de sujets pour lesquels il n'existe pas de preuves scientifiques ou si les données disponibles sont insuffisantes. L'intérêt des études Delphi est qu'elles se basent sur l'avis d'un groupe d'experts plutôt que sur des opinions individuelles. Elles ont également pour intérêt de conserver l'anonymat des participants affranchissant leurs réponses d'une éventuelle influence des autres experts.

La toxoplasmose oculaire peut ainsi être étudiée via une méthodologie Delphi car c'est une pathologie fréquente pour laquelle il n'existe pas de réel consensus sur la prise en charge (16–18). La présente étude a été limitée à des experts français en raison de la grande variabilité phénotypique et génotypique des infections par *T.gondii* dans le monde et de la sévérité très différente des formes cliniques qui en découlent.

Le choix des experts est une étape capitale des études Delphi, il doit tenir compte de leurs connaissances sur le sujet étudié ainsi que de leur légitimité. Pour cette étude, des experts de la toxoplasmose oculaire ont été sélectionnés en collaboration avec le Centre National de Référence de la toxoplasmose. La méthode Delphi présente comme avantage la possibilité d'être menée à distance sans avoir à rencontrer chaque expert et maintient de fait leur anonymat. Le nombre d'experts à sélectionner est variable et discuté dans la littérature (9)

mais il est habituellement admis qu'un nombre compris entre 8 et 18 experts est suffisant pour mener à bien ce type d'étude (11). Dans notre étude, 23 experts ont été interrogés, 19 ont répondu au premier questionnaire (83%) et 16 au second (70%). Pour considérer qu'un consensus est obtenu, le choix d'un seuil de 70% de réponses identiques a été retenu en accord avec les données de la littérature (9).

La méthodologie Delphi présente cependant quelques limites. Elle repose uniquement sur les réponses des participants, considérés comme experts de la pathologie. La sélection des experts reste ainsi toujours un biais et évolue au fil du temps, les critères doivent ainsi être clairement définis. Le consensus est basé sur l'avis d'experts qui utilisent leur expérience clinique et leur connaissance de la littérature sur le sujet questionné. Par ailleurs, les études Delphi excluent les avis divergents, pour ne retenir que les réponses partagées à plus de 70% ce qui pourrait empêcher l'expression de pratiques cliniques innovantes. Ainsi, pour diminuer ce biais, il est important de prêter attention aux points de divergence relevés en encourageant les experts à argumenter leurs réponses. Cela permet d'orienter vers la réalisation d'études cliniques dans les domaines où les questions demeurent nombreuses, afin d'établir des preuves scientifiques solides, prérequis indispensables à un consensus d'experts.

La présente étude a montré un taux de réponse de 83% au premier questionnaire puis de 70% au second questionnaire. La baisse des répondants lors des questionnaires itératifs est souvent observée dans les études Delphi en raison notamment du temps que les experts doivent consacrer à la réponse à ces questionnaires (9). La perte d'experts entre les différentes enquêtes introduit un biais important et pourrait remettre en cause la légitimité du consensus.

Les données obtenues au sein de la présente étude sur la toxoplasmose oculaire répondent ainsi au cahier des charges inhérentes à ces études et à ses difficultés.

Même si la prise en charge de la toxoplasmose oculaire reste actuellement très controversée, la présente étude a permis de mettre en évidence un consensus pour les pratiques cliniques suivantes : traitement des patients avec une baisse d'acuité visuelle et/ou un foyer infectieux au pôle postérieur, prescription d'un traitement de première intention par l'association pyriméthamine-azithromycine, l'utilisation d'un traitement par corticostéroïdes après un délai de 24 à 72h, une prophylaxie des récurrences fréquentes (plus de 2 épisodes par an) par triméthoprime-sulfaméthoxazole et la mise en place d'un traitement prophylactique des récurrences chez les patients immunodéprimés.

Concernant le bilan initial et la confirmation étiologique de la rétinocoroïdite, aucun consensus n'a pu être établi. Ces données peuvent s'expliquer par la certitude diagnostique des praticiens devant des lésions au FO caractéristiques (19). Pourtant, des études ont mis en évidence un risque d'erreur diagnostique face à une rétinocoroïdite lorsque l'examen clinique n'est pas encadré par un bilan paraclinique (5,20) . Seule la biologie apporte un diagnostic de certitude et augmente la sensibilité du diagnostic notamment dans les formes atypiques (21). Le recours à une ponction de chambre antérieure n'est pas systématique. En effet, seuls 31% des experts pratiquent une PCA dans cette étude. La difficulté de réalisation d'une PCA explique en partie l'absence de cet examen chez près de 70% des participants notamment en présence de lésions typiques au FO alors même que les algorithmes décisionnels sont relativement bien décrits (22) et que l'apport d'un diagnostic biologique est démontré (23).

Une sérologie toxoplasmique négative permet d'exclure, hors d'un contexte d'immunosuppression, une TO. La mise en évidence du parasite par PCR ou d'une

production locale d'anticorps spécifiques dans le prélèvement oculaire permettent également d'affirmer une TO notamment dans les formes atypiques (21). L'intérêt de l'angiographie est soulevé par certains experts. Cet examen permet de définir l'activité de la maladie, tout comme l'élargissement d'un scotome au champ visuel, mais ne permet pas vraiment d'orientation étiologique.

L'indication d'un traitement et ses modalités sont dépendantes des praticiens et le suivi et la prévention des récurrences ne sont pas formalisés. Aucun traitement n'a pu démontrer sa supériorité à ce jour (24) et l'utilisation même d'un traitement est remise en question par certains auteurs dans les formes périphériques notamment (5,17,25). De plus, comme le constatent Jasper et al. dans leur revue de la littérature(25), aucune étude randomisée de forte puissance n'a été menée concernant l'intérêt de l'utilisation d'une corticothérapie à visée anti-inflammatoire dans la toxoplasmose oculaire. Au total, aucun consensus fort ne se dégage à la lecture des publications et dans les pratiques.

Dans cette étude, un consensus a pu être obtenu sur certains items notamment le traitement de tous les patients atteints d'une baisse d'acuité visuelle avec un foyer au pôle postérieur, l'association pyriméthamine-azithromycine comme traitement de première intention ainsi que l'instauration d'un traitement anti-inflammatoire par corticoïdes après un délai de 24 à 72 heures après l'introduction du traitement anti-parasitaire.

Une fois le diagnostic retenu sur des arguments cliniques, d'examens complémentaires ou biologiques propres à chaque équipe, la prescription d'un traitement semble être plus consensuelle. L'indication est retenue par tous les experts devant une atteinte du pôle postérieure ou une atteinte périphérique avec une inflammation sévère. Bien que diverses études aient démontré un bénéfice sur la réduction de la durée d'inflammation et une amélioration de l'acuité visuelle grâce à l'utilisation d'un traitement (26,27), à l'heure

actuelle, aucun des anti-parasitaires disponibles ne permet d'éradiquer le parasite et chacun présente des effets indésirables. L'instauration d'un traitement en cas de menace visuelle est cependant une pratique décrite dans la plupart des revues sur le traitement de la TO (16,26,28). Le traitement prescrit est habituellement l'association pyriméthamine-azithromycine avec une corticothérapie, par voie orale à 1 mg/kg, après 24-72 heures de couverture anti-infectieuse. Ce schéma thérapeutique remplace depuis une dizaine d'années l'association avec la sulfadiazine en raison des effets indésirables nombreux, et ce malgré une efficacité *in vitro* légèrement moindre (29,30). Cette étude n'a pas permis de dégager un consensus sur le traitement de deuxième intention face à une forme résistante. Ces formes restent cependant rares et sont probablement dépendantes de nombreux facteurs, comme la virulence de la souche infectante ou le statut immunitaire du patient, rendant nécessaire une prise en charge individualisée. Les possibilités proposées dans la littérature sont notamment les injections intravitréennes de clindamycine, les associations pyriméthamine-sulfadiazine ou encore clindamycine-pyriméthamine-sulfadiazine par exemple (31).

La prise en charge des récurrences est aussi un enjeu majeur en pratique clinique. La présente étude a permis de définir le terme de récurrence fréquente comme la survenue de plus de 2 épisodes de rétinocoroïdite par an. Cette notion est bien entendu à moduler selon la localisation et la sévérité de la première poussée et du risque visuel qui en découlent d'une part, et du statut immunitaire du patient d'autre part (32). Un traitement préventif par triméthoprime-sulfaméthoxazole est mis en place à raison de 3 comprimés par semaine pour une durée d'au moins 18 mois. Cette conduite thérapeutique est aussi guidée par les études cliniques sud-américaines où l'association triméthoprime-sulfaméthoxazole montre une diminution intéressante des récurrences sur des suivis prolongés supérieurs à 5 ans (33). Les

données de cette étude associées à celles récentes de la littérature confèrent un consensus au traitement préventif par triméthoprime-sulfaméthoxazole au troisième épisode de rétinoblastome par an.

Pour la mise en place d'un traitement face à un foyer périphérique sans baisse d'acuité visuelle, aucun consensus ne se dégage dans notre étude. Les résultats de la littérature actuelle ne permettent pas de conclure à un éventuel bénéfice du traitement pour les formes périphériques. La réalisation d'une étude randomisée pourrait permettre d'avancer sur la question, même si la définition du critère de jugement principal sera complexe.

En conclusion, nous rapportons ici une étude Delphi dont le but principal est d'identifier les points de consensus sur la prise en charge de la toxoplasmose oculaire en France. Cette étude permet de dégager des pratiques consensuelles sur la mise en place d'un traitement en cas de baisse d'acuité visuelle ou de foyer infectieux au pôle postérieur, la prescription d'un traitement de première intention par l'association pyriméthamine-azithromycine, l'utilisation d'un traitement par corticostéroïdes après un délai de 24 à 72h, une prophylaxie des récurrences fréquentes (plus de 2 épisodes par an) par triméthoprime-sulfaméthoxazole et un traitement à visée prophylactique des récurrences chez les patients immunodéprimés. Ces pratiques pourraient ainsi être recommandées à tous les praticiens.

Cependant aucun consensus n'a pu être obtenu sur les examens à réaliser pour poser le diagnostic initial de TO, le traitement de seconde intention face à une forme résistante ainsi que la nécessité ou non d'un traitement dans les formes périphériques asymptomatiques.

Ces éléments constituent des pistes pour l'élaboration d'études randomisées afin de répondre à ces interrogations. Cependant, la mise en œuvre de ce type d'étude semble compliquée en pratique. En effet, il serait souhaitable de réaliser une étude multicentrique

sur un grand nombre de patients mais la toxoplasmose oculaire reste une pathologie relativement rare en pratique courante pour laquelle les patients consultent essentiellement en urgence, ce qui complique la mise en place d'une étude randomisée de grande ampleur. De plus, notre étude soulève de nombreuses questions tant pour les éléments consensuels que nous avons obtenus et qui reposent essentiellement sur la pratique clinique et non sur des études rigoureuses, que pour les éléments pour lesquels nous n'avons pas eu de consensus. Ces questions sont autant de critères de jugement à prendre en compte dans une étude ou nécessiteraient la réalisation de plusieurs études pour répondre individuellement à chaque élément.

Déclaration d'intérêts : Les auteurs déclarent n'avoir aucun lien d'intérêts en relation avec cet article

Bibliographie

1. Garweg JG. Ocular Toxoplasmosis: an Update. *Klin Monbl Augenheilkd.* 2016 Apr;233(4):534–9.
2. Dubey JP, Frenkel JK. Experimental Toxoplasma Infection in Mice with Strains Producing Oocysts. *The Journal of Parasitology.* 1973 Jun;59(3):505.
3. Gilbert RE. Is ocular toxoplasmosis caused by prenatal or postnatal infection? *British Journal of Ophthalmology.* 2000 Feb 1;84(2):224–6.
4. Maenz M, Schlüter D, Liesenfeld O, Schares G, Gross U, Pleyer U. Ocular toxoplasmosis past, present and new aspects of an old disease. *Progress in Retinal and Eye Research.* 2014 Mar;39:77–106.
5. Holland GN. Ocular toxoplasmosis: a global reassessment. *American Journal of Ophthalmology.* 2004 Jan;137(1):1–17.
6. Roberts F, McLeod R. Pathogenesis of Toxoplasmic Retinochoroiditis. *Parasitology Today.* 1999 Feb 1;15(2):51–7.
7. de-la-Torre A, Rios-Cadavid AC, Cardozo-Garcia CM, Gomez-Marin JE. Frequency and factors associated with recurrences of ocular toxoplasmosis in a referral centre in Colombia. *British Journal of Ophthalmology.* 2009 Aug 1;93(8):1001–4.
8. Ekionea J-PB, Bernard P, Plaisent M. Consensus par la méthode Delphi sur les concepts clés des capacités organisationnelles spécifiques de la gestion des connaissances. :25.
9. Hsu C-C, Sandford BA. The Delphi Technique: Making Sense of Consensus.
10. Green P. The Content of a College-Level Outdoor Leadership Course. 1982.
11. Okoli C, Pawlowski SD. The Delphi method as a research tool: an example, design considerations and applications. *Information & Management.* 2004 Dec;42(1):15–29.
12. Solebo AL, Rahi JS, Dick AD, Ramanan AV, Ashworth J, Edelsten C. Areas of agreement in the management of childhood non-infectious chronic anterior uveitis in the UK. *Br J Ophthalmol.* 2020 Jan;104(1):11–6.
13. Serafino M, Granet DB, Kushner BJ, Dagi LR, Kekunnaya R, Nucci P. Use of the Delphi process for defining successful outcomes for strabismus surgery. *Journal of American Association for Pediatric Ophthalmology and Strabismus.* 2019 Dec 1;23(6):309–12.
14. Labetoulle M, Bourcier T, Doan S, DIDACTIC group. Classifying signs and symptoms of dry eye disease according to underlying mechanism via the Delphi method: the DIDACTIC study. *Br J Ophthalmol.* 2019 Oct;103(10):1475–80.
15. Ferris FL, Wilkinson CP, Bird A, Chakravarthy U, Chew E, Csaky K, et al. Clinical classification of age-related macular degeneration. *Ophthalmology.* 2013 Apr;120(4):844–51.
16. Feliciano-Alfonso JE, Vargas-Villanueva A, Marín MA, Triviño L, Carvajal N, Moreno M, et al. Antibiotic treatment for ocular toxoplasmosis: a systematic review and meta-analysis: study protocol. *Syst Rev.* 2019 Dec;8(1):146.
17. Pradhan E, Bhandari S, Gilbert RE, Stanford M. Antibiotics versus no treatment for toxoplasma retinochoroiditis. *Cochrane Database of Systematic Reviews.* 2016
18. CLYNDAMICIN vs PYRIMETHAMINE FOR ACUTE OCULAR TOXOPLASMOSIS TREATMENT | Cochrane Library. Available from: <http://www.cochranelibrary.com/central/doi/10.1002/central/CN-00674622/full?highlightAbstract=toxoplasmosis%7Ctoxoplasmosis%7Cocular>
19. Reliability of expert interpretation of retinal photographs for the diagnosis of toxoplasma retinochoroiditis.

20. de-la-Torre A, Valdés-Camacho J, de Mesa CL, Uauy-Nazal A, Zuluaga JD, Ramírez-Páez LM, et al. Coinfections and differential diagnosis in immunocompetent patients with uveitis of infectious origin. *BMC Infect Dis*. 2019 Jan 25;19(1):91.
21. Villard O, Cimon B, L'Ollivier C, Fricker-Hidalgo H, Godineau N, Houze S, et al. Serological diagnosis of *Toxoplasma gondii* infection: Recommendations from the French National Reference Center for Toxoplasmosis. *Diagnostic Microbiology and Infectious Disease*. 2016 Jan 1;84(1):22–33.
22. Greigert V, Di Foggia E, Filisetti D, Villard O, Pfaff AW, Sauer A, et al. When biology supports clinical diagnosis: review of techniques to diagnose ocular toxoplasmosis. *Br J Ophthalmol*. 2019 Jul;103(7):1008–12.
23. Sauer A, Villard O, Bourcier T, Speeg-Schatz C, Candolfi E. Toxoplasmose oculaire : de la physiopathologie au diagnostic microbiologique. *Journal Français d'Ophtalmologie*. 2013 Jan 1;36(1):76–81.
24. Garweg JG, Stanford MR. Therapy for Ocular Toxoplasmosis – The Future. *Ocular Immunology and Inflammation*. 2013 Aug;21(4):300–5.
25. Jasper S, Vedula SS, John SS, Horo S, Sepah YJ, Nguyen QD. Corticosteroids as adjuvant therapy for ocular toxoplasmosis. *Cochrane Database of Systematic Reviews*.
26. Harrell M, Carvounis PE. Current Treatment of *Toxoplasma* Retinochoroiditis: An Evidence-Based Review. *J Ophthalmol*.
27. Acers TE. TOXOPLASMIC RETINOCHOROIDITIS: A DOUBLE BLIND THERAPEUTIC STUDY. *Arch Ophthalmol*. 1964 Jan;71:58–62.
28. Cortés JA, Roncancio Á, Uribe LG, Cortés-Luna CF, Montoya JG. Approach to ocular toxoplasmosis including pregnant women: Current Opinion in Infectious Diseases. 2019 Oct;32(5):426–34.
29. Lashay A, Mirshahi A, Parandin N, Riazi Esfahani H, Mazloumi M, Reza Lashay M, et al. A prospective randomized trial of azithromycin versus trimethoprim/sulfamethoxazole in treatment of toxoplasmic retinochoroiditis. *J Curr Ophthalmol*. 2016 Dec 28;29(2):120–5.
30. Dunay IR, Gajurel K, Dhakal R, Liesenfeld O, Montoya JG. Treatment of Toxoplasmosis: Historical Perspective, Animal Models, and Current Clinical Practice. *Clin Microbiol Rev*. 2018 Oct;31(4):e00057-17.
31. Ozgonul C, Besirli CG. Recent Developments in the Diagnosis and Treatment of Ocular Toxoplasmosis. *ORE*. 2017;57(1):1–12.
32. Butler NJ, Furtado JM, Winthrop KL, Smith JR. Ocular toxoplasmosis II: clinical features, pathology and management. *Clin Experiment Ophthalmol*. 2013;41(1):95–108.
33. Fernandes Felix JP, Cavalcanti Lira RP, Grubenmacher AT, Assis Filho HLG de, Cosimo AB, Nascimento MA, et al. Long-term Results of Trimethoprim-Sulfamethoxazole Versus Placebo to Reduce the Risk of Recurrent *Toxoplasma gondii* Retinochoroiditis. *Am J Ophthalmol*. 2020 May;213:195–202.

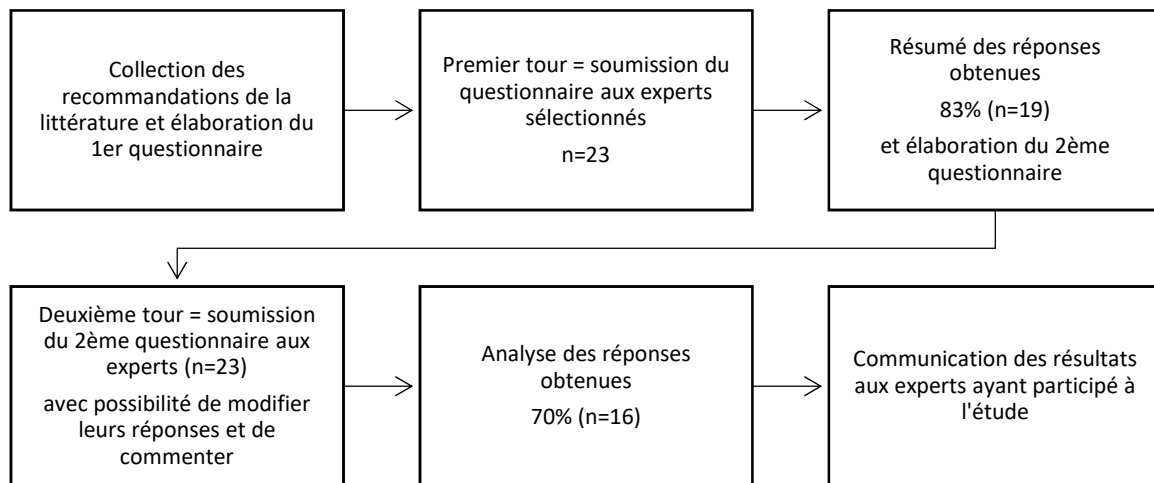


Figure 1 : Étapes de la méthode Delphi