



**HAL**  
open science

# Mycoses à champignons noirs : chromoblastomycoses et phæohyphomycoses

Dominique Chabasse

## ► To cite this version:

Dominique Chabasse. Mycoses à champignons noirs : chromoblastomycoses et phæohyphomycoses. EMC - Maladies infectieuses, Elsevier Masson, 2011, 9782842995089. 10.1016/S1166-8598(11)57188-1. hal-03333810

**HAL Id: hal-03333810**

**<https://univ-angers.hal.science/hal-03333810>**

Submitted on 7 Sep 2021

**HAL** is a multi-disciplinary open access archive for the deposit and dissemination of scientific research documents, whether they are published or not. The documents may come from teaching and research institutions in France or abroad, or from public or private research centers.

L'archive ouverte pluridisciplinaire **HAL**, est destinée au dépôt et à la diffusion de documents scientifiques de niveau recherche, publiés ou non, émanant des établissements d'enseignement et de recherche français ou étrangers, des laboratoires publics ou privés.



Distributed under a Creative Commons Attribution 4.0 International License

# Mycoses à champignons noirs : chromoblastomycoses et phæohyphomycoses

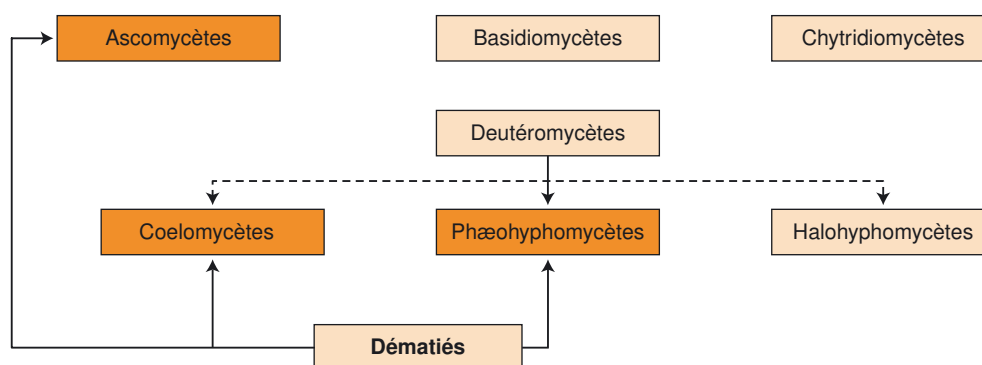
D. Chabasse

Les mycoses à champignons noirs, appelées aussi mycoses à dématiés recouvrent, en dehors des mycétomes à grains noirs, deux entités cliniques : les phæohyphomycoses et la chromoblastomycose, caractérisées par la présence dans les tissus de filaments isolés pigmentés associés à des éléments fongiques aussi foncés, vésiculeux avec ou sans cellules fumagoïdes. Les espèces incriminées sont toutes issues du sol et des végétaux en décomposition. La chromoblastomycose est une dermatose verruqueuse, d'évolution chronique, habituellement sans tendance à la dissémination, sévissant essentiellement dans les régions tropicales et subtropicales. Madagascar est le foyer francophone le plus touché. On n'observe en France que des cas importés. La maladie fait suite à une blessure avec souillure tellurique ou par l'introduction accidentelle d'un végétal (écharde). *Fonsecaea pedrosoi* et *Cladophialophora carrionii* sont les espèces les plus rencontrées. Le diagnostic immédiat repose sur la mise en évidence des cellules fumagoïdes (formes parasitaires du champignon inoculé) objectivées dans les prélèvements cutanés superficiels ou à partir d'un examen anatomopathologique. Le traitement est long et difficile, souvent peu accessible pour les populations touchées et les rechutes sont fréquentes. La prise en charge associe le traitement physique (excise) au traitement médicamenteux essentiellement par des azolés (itraconazole, posaconazole) seuls ou associés à la terbinafine. Les phæohyphomycoses, selon une terminologie « parapluie », coiffent un ensemble disparate de mycoses cosmopolites, cutanées et profondes dues aussi à des champignons telluriques, à parois mélanisées, appelés aussi dématiés. Mais contrairement à la chromoblastomycose, les phæohyphomycoses ne produisent pas dans les tissus de cellules fumagoïdes et surviennent habituellement, (mais pas exclusivement), dans un contexte d'immunosuppression. Les espèces incriminées, dont certaines sont également responsables de chromomycose, sont très nombreuses, et répandues aussi bien en zone tropicale que tempérée. Le spectre clinique des phæohyphomycoses est bien plus varié que celui observé dans la chromomycose. On décrit aussi bien des atteintes superficielles, cutanées, unguéales, oculaires que profondes – sinusiennes, respiratoires, péritonéales, cérébrales, cardiaques – et disséminées au pronostic très sombre. Leur aspect dans les tissus à l'état parasitaire est différent de celui de la chromoblastomycose, des filaments septés sur un seul plan, plus ou moins dilatés ou avec des éléments globuleux, à paroi épaisse et foncée, observés avec certaines colorations et sans les cellules fumagoïdes pathognomoniques de la chromomycose. Les espèces appartenant aux genres *Alternaria* et *Exophiala* sont les plus isolées en France métropolitaine. Le diagnostic moléculaire est actuellement plus contributif au diagnostic car plus rapide et plus précis (permettant le diagnostic d'espèce) suppléant aux difficultés d'identification des cultures. Le traitement est chirurgical – exérèse des lésions extirpables, retrait des cathéters ou des corps étrangers souillés –, et aussi médical avec essentiellement les azolés (itraconazole, voriconazole, posaconazole) associés ou non avec la terbinafine. La guérison dépend aussi largement de la maîtrise de l'affection sous-jacente et du renforcement des défenses immunitaires du patient.

**Mots clés :** Chromoblastomycose ; Phæohyphomycoses ; Champignons dématiés ; Immunosuppression ; Traitements antifongiques

## Plan

■ Introduction	2	■ Traitement	4
■ Chromoblastomycose	2	■ Phæohyphomycoses	4
Définition	2	Définition	4
Agents pathogènes	2	Épidémiologie, répartition géographique et agents pathogènes	5
Rappel épidémiologique	2	Facteurs favorisants et pathogénicité	5
Aspects cliniques	2	Aspects cliniques	6
Démarche diagnostique	3	Démarche diagnostique et interprétations	9
		Traitement	10
		■ Conclusion	10



**Figure 1.** Place des dématiés dans la classification des champignons d'intérêt médical.

## ■ Introduction

Il est classique de distinguer les champignons potentiellement pathogènes pour l'homme, par leurs aspects morphologiques dans les tissus pathologique. On distingue en effet : les levures, les filamenteux, les dimorphiques, ces derniers associant les deux aspects (filaments en culture, levures dans les tissus) et enfin les champignons produisant dans les tissus des grains (agents des mycétomes). Parmi les filamenteux exclusifs on décrit classiquement :

- les agents des mucormycoses (ou zygomycètes) au mycélium large et peu septé, essentiellement opportunistes pour les espèces cosmopolites ;
- les dermatophytes et assimilés (pseudodermatophytes) qui, ayant une affinité particulière pour le revêtement cutané (kératine), sont adaptés à la vie parasitaire et se comportent en pathogène quel que soit l'état du patient ;
- les moisissures, véritables opportunistes, au mycélium cloisonné et régulier (hyphomycètes) incluant ceux qui produisent des pycnides (coelomycètes). Les hyphomycètes se répartissent schématiquement en hyalohyphomycètes (leurs filaments restent hyalins, translucides et non pigmentés), agents des hyalohyphomycoses, et en phæohyphomycètes (leurs filaments sont en revanche spontanément colorés en brun et noir).

Au sein de la classification des champignons d'intérêt médical, les dématiés ou champignons noirs se recrutent parmi les Deutéromycètes (champignons asexués ou imparfaits), c'est le cas des coelomycètes surtout et chez les Ascomycètes lorsque la forme sexuée est connue (c'est le cas des agents des mycétomes et de la chromoblastomycose et aussi de nombreux phæohyphomycètes pouvant exprimer leurs formes sexuées) (Fig. 1). Les entités cliniques qu'ils occasionnent sont de trois types. En dehors des mycétomes à grains noirs (qui ne sont pas traités dans cet article) nous individualiserons dans cet exposé la chromoblastomycose (ou chromomycose) des autres phæohyphomycoses.

## ■ Chromoblastomycose

### Définition

La chromoblastomycose est une dermatose verruqueuse, rare, d'évolution chronique, habituellement sans tendance à un envahissement profond, sévissant essentiellement dans toutes les régions intertropicales d'Afrique Noire et d'Amérique. La présence de cellules fumagoïdes dans les lésions signe le diagnostic de la chromoblastomycose [1-3].

### Agents pathogènes

La chromoblastomycose est provoquée par le développement dans les tissus sous-cutanés de champignons pigmentés, tous issus du milieu extérieur, et rencontrés dans les régions tropicales et subtropicales du globe. Ils appartiennent au phylum des

Ascomycètes à l'ordre des *Chaetothyriales* et à la famille des *Herpotrichiellaceae*. *Fonsecaea pedrosoi* et *Cladophialophora carrionii* sont les principales espèces incriminées. *F. pedrosoi* sévit spécialement dans des biotopes forestiers humides (Amazonie), au Brésil, au nord de l'Argentine et en Uruguay et aussi au nord de l'île de Madagascar, tandis que *C. carrionii* est, en revanche, rencontré dans des régions plus sèches (sud de Madagascar, Mexique, nord du Venezuela, Cuba, et aussi en Afrique et en Chine). Les autres espèces – *Phialophora verrucosa*, *P. compacta*, *Rhinochadiella aquaspersa*, *Exophiala jeanselmei*, *E. spinifera* et *E. dermatitidis* – sont moins fréquemment isolées [4-7].

### Rappel épidémiologique

La chromoblastomycose est cosmopolite mais sévit surtout dans les régions tropicales (Fig. 2). Elle est présente sur tout le continent latino-américain (Mexique, Brésil, Venezuela, Amérique centrale) [8], aux Antilles, à la Guadeloupe notamment [9].

Elle est fréquente à Madagascar [7] où la prévalence serait de 1/85 000 habitants. Elle est bien décrite aussi dans les régions équatoriales et tropicales humides du continent africain, en particulier au Gabon. Des cas de plus en plus fréquents sont aussi issus des États-Unis, de République dominicaine, du Japon, de Chine. Elle est observée aussi en Inde, en Malaisie et en Australie.

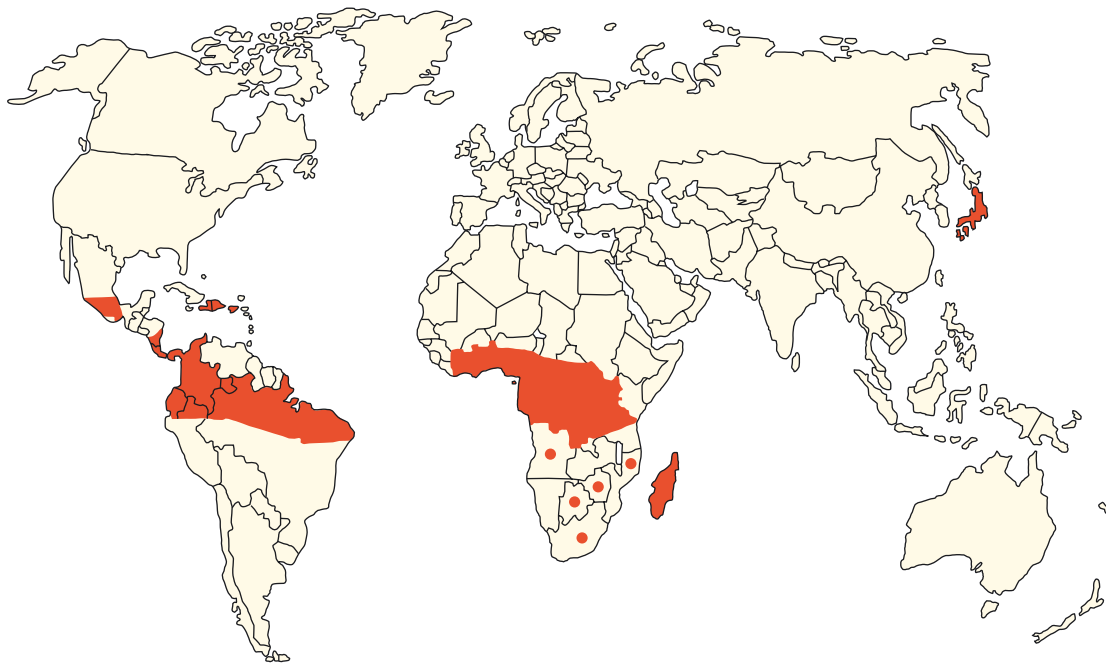
La chromoblastomycose touche particulièrement les ruraux (agriculteurs, éleveurs, planteurs) qui se contaminent à la suite d'une blessure avec souillure tellurique ou d'un traumatisme transcutané par le biais d'un végétal (écharde, épines, etc.) [10]. Près de 4 000 cas mondiaux ont été répertoriés en 2003 contre 3 000 en 1996. On évoque des travaux de déforestation en Amazonie et à Madagascar pour expliquer l'augmentation de son incidence. Les lésions, lentes à s'installer, sont bien visibles sur les parties découvertes, le membre inférieur est le plus souvent atteint. En France, les observations sont issues de ces régions tropicales et de cas isolés venant d'Europe (Russie, République tchèque, Roumanie et est de l'Allemagne) [5].

### Aspects cliniques [11]

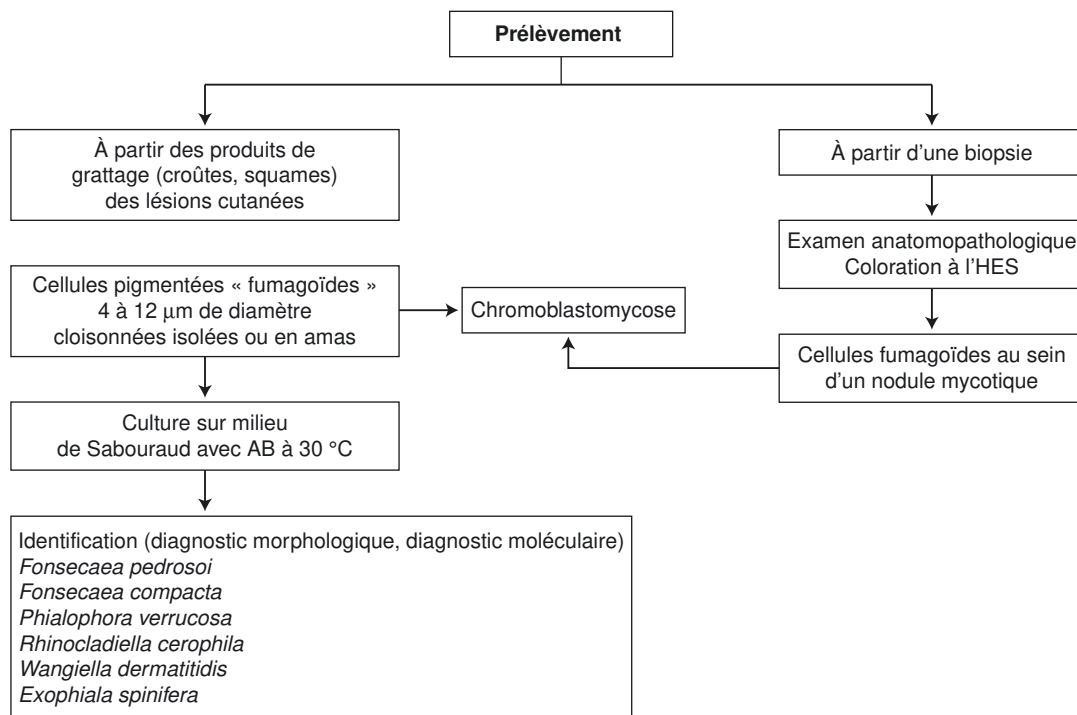
Le traumatisme initial peut passer inaperçu. Le délai du diagnostic par rapport à la blessure du départ peut être très long (parfois plus de 10 ans), le malade ne se souvenant que rarement du traumatisme initial. La lésion, qui siège presque toujours dans les parties découvertes, notamment aux niveaux des membres supérieurs et inférieurs, débute par une papule qui se transforme progressivement en pustule.

Cette dernière s'ulcère et devient verruqueuse. Ensuite, la lésion s'agrandit et prend un aspect pseudotumoral en « chou-fleur ».

La lésion principale, plus ou moins prurigineuse, peut s'enrichir ensuite de petites lésions satellites suite au processus d'auto-inoculation. Une dissémination à distance de la lésion initiale, par voie lymphatique, peut se voir. D'autres aspects cliniques sont aussi observés : lésions en plaques, circinées, squameuses et psoriasiformes, parfois extensives.



**Figure 2.** Répartition des principaux foyers de chromoblastomycoses.



**Figure 3.** Arbre décisionnel. Diagnostic d'une chromoblastomycose à partir d'un prélèvement mycologique ou à visée anatomopathologique. AB : antibactériens ; HES : hémalum-éosine-safran.

La prédominance masculine des cas est à souligner. Si l'exposition au champignon est la même pour les patients vivant en zone d'endémie, l'aspect clinique des lésions et son évolution semblent être influencés par des facteurs individuels d'ordre génétique, nutritionnel et immunitaire. Les lésions de chromoblastomycose évoluent très lentement, se propageant de façon centrifuge sur le membre atteint. Elles restent, en général, au début, non douloureuses, non inflammatoires, sans adénopathies locorégionales associées, sauf en cas de surinfection. Habituellement, seules les parties molles sont touchées, l'os n'est pas atteint, souvent il n'y a pas d'envahissement des plans profonds, tributaire de l'état sous-jacent du patient. Même en

restant localisée à la peau, des complications sont à redouter à long terme si le patient n'est pas traité, surinfections bactériennes, lymphoedèmes, fibrose, ankylose et transformation maligne (carcinome) des lésions, pouvant entraîner l'amputation du membre touché.

### Démarche diagnostique (Fig. 3)

#### Prélèvement

Il est indispensable au diagnostic, il s'agit de prélever en superficie les squames, les croûtes et les sérosités à l'aide d'une

curette et de disposer le tout dans une boîte de Petri stérile. Ailleurs, ce peut être une biopsie de la lésion placée dans le formol ou le liquide de Bouin destinée à l'anatomopathologie.

### Examen direct

Les squames, croûtes et/ou sérosités sont déposées sur une lame porte-objet dans une goutte de potasse à 10 % ou à défaut du chloral-lactophénol. On visualise ainsi immédiatement la forme parasitaire du champignon : les cellules fumagoïdes groupées souvent en « amas ».

Ce sont des éléments arrondis de 4 à 12 µm de diamètre, de couleur brune, et cloisonnés dans les trois axes, certains émettant des filaments septés.

### Examen anatomopathologique

Sur les coupes histologiques, le stratum corneum épidermique est souvent hyperplasié, pseudoépithéliomateux. On observe aussi une hyperacanthose et une papillomatose. Les cellules fumagoïdes de 6 à 8 µm, brunes et comportant un cloison interne, sont retrouvées au sein d'une réaction granulomateuse constituée de lymphocytes, de plasmocytes et de cellules inflammatoires (polynucléaires) associées à des microabcès. Les cellules fumagoïdes sont aussi souvent retrouvées au sein de cellules géantes de type Langhans.

Parfois on peut observer des filaments pigmentés dans les couches superficielles de la peau, il convient toujours de rechercher les cellules fumagoïdes pour affirmer le diagnostic de chromoblastomycose.

### Cultures

Le diagnostic d'espèce repose sur la culture du produit pathologique sur milieu de Sabouraud additionné d'antibactériens (chloramphénicol) et incubé à 27-30 °C.

### Diagnostic moléculaire [12-14]

L'identification moléculaire est possible par *polymerase chain reaction* (PCR) duplex avec comme cible un fragment d'acide désoxyribonucléique (ADN) ribosomal de *Fonsecaea spp.* De même, il existe des oligonucléotides spécifiques de *C. carrionii*.

### Diagnostic sérologique [14, 15]

Le diagnostic sérologique (Elisa) existe pour *F. pedrosoi* et *C. carrionii*, il est corrélé avec l'étendue des lésions [15]. La sérologie est intéressante pour suivre l'efficacité du traitement, la diminution et la disparition des anticorps spécifiques sont des bons critères de guérison. Récemment, une étude [16] a démontré l'intérêt du dosage du *transforming growth factor-β* (TGF-β), régulateur de la réponse cellulaire dans le processus inflammatoire, pour suivre, lorsque son taux décroît l'efficacité de l'itraconazole.

### Interprétation des résultats mycologiques

La présence à l'examen direct de cellules fumagoïdes est pathognomonique d'une chromomycose. L'identification de l'agent pathogène n'a qu'un intérêt épidémiologique.

## Traitement [17-27]

Le traitement long et coûteux est difficile car souvent inaccessible pour les populations rurales, au faible revenu et vivant en zone d'endémie.

Les lésions localisées bénéficient à chaque fois que cela est possible d'un traitement chirurgical (exérèse de la lésion). Le laser à CO<sub>2</sub> cryothérapie (azote liquide) est aussi proposé, cette technique est largement utilisée en Amérique Latine [18]. À l'opposé, l'exposition des lésions à des températures élevées (43°), *F. pedrosoi* étant sensible à la forte température, peut donner aussi des résultats intéressants [21]. Des travaux vénézuéliens [22] préconisent l'extrait d'ail (ajoène) associé au 5-fluorouracile (5-FC) en topique pendant 12 à 16 semaines,

leurs auteurs rapportent une guérison clinique et mycologique dans respectivement 75 % et 78 % des cas. Les lésions étendues et multiples sont traitées avec :

- l'amphotéricine B, peu utilisée de même que la 5-fluorocytosine (Ancotil®), à la dose de 100 à 150 mg/j, cette dernière s'utilise maintenant rarement seule, elle s'associe souvent à l'itraconazole [19] ;
- l'itraconazole (Sporanox®) à la dose de 200 à 400 mg/j est le traitement de référence dans la chromoblastomycose [23], il s'utilise pendant plusieurs mois selon l'étendue des lésions mais les résultats ne sont pas toujours probants, on l'associe souvent en raison du risque de résistance avec la 5-fluorocytosine [19] ;
- le posaconazole s'avère efficace in vitro sur de nombreux agents des chromoblastomycoses [25], mais le recul clinique est insuffisant pour juger de son efficacité réelle à long terme sur les lésions ;
- la terbinafine (Lamisil®) qui, outre son action antifongique, possède une activité antifibrosante [19, 24]. Des posologies de 250 mg/j ou mieux de 500 mg/j pendant de longues périodes (au moins 6 mois) ont donné des résultats intéressants à Madagascar avec 74,2 % de guérison.

En raison des risques de résistance et de rechutes, la bithérapie (5-FC + itraconazole ou terbinafine + itraconazole) est préconisée avec un traitement local (cryothérapie ou thermothérapie) [19-21].

Il faut des délais de plusieurs années pour affirmer la guérison. L'affaissement progressif des lésions et l'arrêt du bourgeonnement sont de bons signes de guérison. Celle-ci dépend de l'état du patient (nutritionnel, immunitaire), de l'accessibilité aux soins, de l'observance du traitement souvent très long, et aussi de l'agent causal : *C. carrionii* est plus sensible que *F. pedrosoi*. Les récurrences sont fréquentes [6].

## “ Point fort

La chromoblastomycose est une mycose dermo-épidermique, sévissant essentiellement dans les régions tropicales, due à des champignons noirs (dematiés) appartenant principalement aux genres *Fonsecaea*, *Cladophialophora*, *Phialophora* et *Exophiala*.

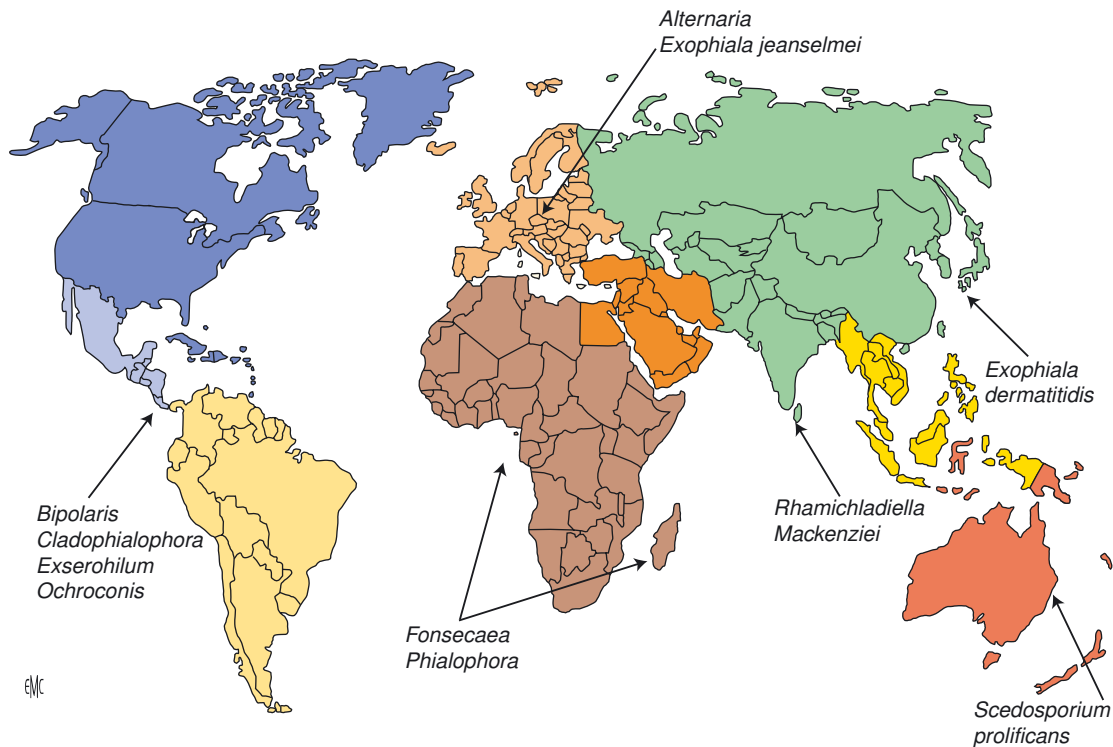
Suite à un traumatisme transcutané, les lésions, uniques ou multiples, siègent surtout au niveau des membres, notamment aux pieds et aux jambes. D'évolution lente, les lésions débutent par une papule indolore, qui se transforme progressivement en nodule puis prend un aspect verruqueux avec hyperkératose. L'envahissement dans les tissus profonds ou les viscères est rare.

Le prélèvement superficiel (grattage en surface) des squames et l'examen microscopique, après éclaircissement par la potasse, permettent de mettre en évidence les cellules fumagoïdes, pathognomoniques de l'infection. L'exérèse chirurgicale ou la cryothérapie sur des lésions isolées et peu étendues sont à privilégier. Ailleurs, la terbinafine (Lamisil®) et/ou l'itraconazole (Sporanox®), sont les molécules les plus utilisées. Des résultats intéressants ont été obtenus récemment avec le posaconazole (Noxafil®). Mais cette molécule est peu accessible pour les populations concernées et les rechutes restent fréquentes.

## ■ Phæohyphomycoses

### Définition

C'est en 1974 qu'Ajello [28] proposa pour la première fois le terme « phæohyphomycoses » pour distinguer les mycoses à



**Figure 4.** Prédominance géographique des principaux agents des phæohyphomycoses.

moisissures noires (appelées dématiés) des autres mycoses à champignons foncés : la chromoblastomycose et les mycétomes à grains fongiques noirs. Il existe d'autres mycoses cutanées, sous-cutanées et aussi profondes dues à ces champignons noirs qui ne révèlent pas dans les tissus les caractéristiques « cellules fumagoïdes » des agents de la chromoblastomycose et les classiques grains noirs des agents des mycétomes, d'où le terme « parapluie » de « phæohyphomycètes » pour désigner toutes ces espèces qui montrent dans les tissus parasités des filaments régulièrement septés, plus ou moins vésiculeux dont la paroi est brune, imprégnée de mélanine. Par la suite, d'autres auteurs, en particulier McGinnis [29], ont élargi le spectre de ces espèces à tous les champignons qui révèlent « in vitro » (en culture) à un moment donné de leur évolution, et pas seulement uniquement à l'état parasitaire, une pigmentation brune de leurs filaments et/ou de leurs organes de fructification. « In vivo » (à l'état parasitaire donc) la paroi des phæohyphomycètes peut ne pas être pigmentée d'emblée par les colorations habituelles à l'hémalum-éosine-safran, en revanche les colorations spécifiques de la mélanine (Fontana-Masson) sont habituellement positives [30]. Les pathologies qu'ils occasionnent génèrent d'authentiques mycoses [31-35] mais aussi des manifestations de nature allergique qui sortent du cadre de cette étude.

À l'inverse des chromoblastomycoses et des mycétomes tributaires d'un climat tropical et d'un biotope particuliers, les phæohyphomycoses sont avant tout des champignons cosmopolites et opportunistes, même si certains sont retrouvés à l'état parasitaire dans les tissus sans facteurs favorisants bien identifiés. Des revues de synthèse leur sont régulièrement consacrées [32, 35, 36].

## Épidémiologie, répartition géographique et agents pathogènes

Actuellement on ne comptabilise pas moins de 60 genres et 130 espèces incriminées dans l'étiologie de ces mycoses.

Sur le plan taxinomique (basé sur la reproduction sexuée), la plupart se recrutent parmi les Ascomycètes appartenant à l'ordre des Dothidéales, des Pleosporales, des Capnodiales, des Chaetothyriales, des Microascales et des Sordariales [37]. En revanche, aucun ne semble provenir des Zygomycètes ou des Basidiomycètes.

Tous ces champignons noirs sont issus du sol, ils vivent en saprophytes mais aussi parfois en parasites de plantes, de végétaux. Ils existent en abondance sur des substrats végétaux en décomposition, ou sur des débris divers, riches en cellulose (légumes et fruits pourris, fleurs fanées, foin, humus, etc.), mais aussi à l'intérieur des habitats humains (revêtements muraux, climatiseurs, faux plafonds, etc.). Certaines espèces dont *C. carrionii*, *F. pedrosoi*, *Phialophora verrucosa*, *Exophiala jeanselmei*, *E. spinifera* et *E. dermatitidis* sont aussi bien rencontrées dans des lésions de chromoblastomycoses que de phæohyphomycoses.

Les phæohyphomycoses sont observées sur tous les continents, mais avec une inégale fréquence car on retrouve, pour certaines, une répartition géographique particulière (Fig. 4). Ainsi, sur le continent nord-américain, notamment aux États-Unis, dans les états du Sud et de l'Ouest, dominent les phæohyphomycoses à *Bipolaris* (*B. hawaiiensis*, *B. spicifera*), à *Cladosporium* (*C. cladosporioides*), à *Cladophialophora* (*Xylohypha bantiana*, à *Exophiala* (*E. jeanselmei*), à *Exserohilum* (*E. rostratum*) à *Ochroconis gallopava* et à *Phialophora* (*P. verrucosa*). Les observations où l'on retrouve *Exophiala dermatitidis* sont plus souvent décrites au Japon, même si cette espèce a une distribution cosmopolite [38-41]. *Phialophora verrucosa* prédomine en Chine, *Ramichloridium mackenziei* (*R. obovoïdeum*) est endémique au Moyen-Orient. Les alternarioses (ou phæohyphomycoses à *Alternaria*) sont en revanche plus volontiers décrites en Europe [42], en particulier en France où est collecté le plus grand nombre d'observations [43, 44]. Les espèces appartenant au genre *Exophiala* affectionnent davantage les climats chauds, ce qui explique leur implication aussi dans des lésions de mycétomes, mais on les observe dans les pays tempérés témoins de la large distribution de *E. jeanselmei*.

## Facteurs favorisants et pathogénicité

Les phæohyphomycoses superficielles (épidermiques, cutanées, sous-cutanées et oculaires) font suite le plus souvent à un traumatisme ou à une blessure d'origine tellurique. L'inoculation accidentelle du champignon peut passer totalement inaperçue. Les kératites, parfois compliquées d'endophtalmies, compliquent ces blessures, mais aussi les jours suivant une intervention chirurgicale réalisée sur l'œil (greffe de cornée, cataracte, etc.). Les atteintes des voies respiratoires supérieures

**Tableau 1.**

Aspects cliniques, localisations privilégiées et principaux phœohyphomycètes incriminés.

Localisations et formes cliniques	Principales espèces associées
<i>Cutanées superficielles</i>	
Piedra noire	<i>Piedraia hortae</i>
<i>Tinea nigra</i>	<i>Hortaea werneckii</i>
<i>Peau et phanères</i>	
Scytalidiose	<i>Neoscytalidium dimidiatum</i>
Onychopathie (onyxis)	<i>Alternaria</i> , <i>Curvularia</i> , <i>Phialophora</i> , <i>Exophiala</i> et <i>Onychocola</i>
Dermique: placards ulcères, nodules	<i>Alternaria</i> sp., <i>Bipolaris</i> sp., <i>Cladosporium</i> sp., <i>Curvularia</i> sp., <i>Exophiala</i> sp. et <i>Phialophora</i> sp. surtout
	Plus rares : <i>Aureobasidium pullulans</i> , <i>Neoscytalidium dimidiatum</i> , <i>Botryomyces caespitosus</i> , <i>Exserohilum</i> sp., <i>Chaetomium murorum</i> , <i>Phaeosclera dematioides</i> , <i>Mycocleptodiscus indicus</i> et <i>Veronea bothryosa</i>
Sous-cutané : kystes (S/C) phœohyphomycotiques	<i>Exophiala jeanselmei</i> surtout et <i>Exophiala</i> ( <i>E. jeanselmei</i> , <i>E. spinifera</i> ), <i>Aureobasidium pullulans</i> , <i>Alternaria</i> sp., <i>Curvularia</i> sp., <i>Exserohilum</i> sp., <i>Phoma</i> sp., <i>Phialophora</i> ( <i>P. repens</i> , <i>P. richardsiae</i> , <i>P. parasitica</i> , <i>P. bubakii</i> et <i>P. europeae</i> ), <i>Tetraploa aristata</i> , <i>Taeniolella exili</i> , <i>Pleurophomopsis lignicola</i> , <i>Neoscytalidium dimidiatum</i> , <i>Veronea bothryosa</i> et <i>Walleimia sebi</i>
Œil : kératite et/ou endophtalmie	<i>Alternaria</i> sp., <i>Curvularia</i> sp., <i>Bipolaris</i> sp., <i>Exserohilum</i> sp., <i>Lasiodiplodia</i> sp., <i>Phialophora</i> sp., <i>Ochroconis gallopavum</i> et <i>Phoma</i> sp.
Sinus : sinusite	<i>Alternaria</i> sp., <i>Bipolaris</i> sp., <i>Exserohilum</i> sp., <i>Curvularia</i> sp., <i>Exophiala dermatitidis</i> , <i>Ascotricha chartarum</i> , et <i>Dicyma ampullifera</i>
<i>Localisations profondes</i>	
Poumon : pneumopathie, nodules pulmonaires	<i>Cladophialophora (Xylohypha) bantiana</i> , <i>Scedosporium prolificans</i> , <i>Hormonema dematioides</i> , <i>Aureobasidium pullulans</i> , <i>Bipolaris australiensis</i> , <i>Bipolaris specifica</i> et <i>Lasiodiplodia theobromae</i>
Cœur : végétations valvulaires, endocardite, péricardite	<i>Exophiala jeanselmei</i> , <i>E. dermatitidis</i> , <i>Curvularia</i> sp., <i>C. lunata</i> , <i>Ochroconis gallopavum</i> , <i>Exserohilum rostratum</i> , <i>Phialemonium obovatum</i> , <i>Bipolaris australiensis</i> et <i>Hormonema dematioides</i>
Digestives, intestinales : péritoine, péritonite	<i>Cladophialophora bantiana</i> , <i>Alternaria alternata</i> , <i>Aureobasidium pullulans</i> , <i>Bipolaris spicifera</i> , <i>Exophiala jeanselmei</i> et <i>Exophiala dermatitidis</i>
Os, articulations : ostéite, arthrite	<i>Bipolaris</i> sp. ( <i>B. hawaiiensis</i> ), <i>Aureobasidium</i> sp., <i>Alternaria</i> sp., <i>Phialophora parasitica</i> , <i>Phialophora richardsiae</i> , <i>Anthopsis deltoïdea</i> et <i>Phomopsis</i> sp.
Système nerveux central : abcès cérébraux, méningoencéphalite	<i>Cladophialophora bantiana</i> , <i>Ramichloridium mackenziei</i> , <i>Ochroconis gallopavum</i> , <i>Exophiala (Wangiella) dermatitidis</i> , <i>Bipolaris hawaiiensis</i> , <i>B. spicifera</i> , <i>Curvularia pallescens</i> , <i>Fonsecae monophora</i> , <i>Rhinoctadiella atrovirens</i> et <i>Chaetomium perlucidum</i>
Formes disséminées : septicémie, plusieurs organes touchés	<i>Exophiala dermatitidis</i> , <i>E. jeanselmei</i> , <i>E. spinifera</i> , <i>Exserohilum</i> sp., <i>Curvularia</i> sp., <i>Ramichloridium obovoideum</i> , <i>Phialemonium</i> sp., <i>Rhinoctadiella atrovirens</i> , <i>Bipolaris hawaiiensis</i> , <i>Bipolaris spicifera</i> , <i>Ochroconis gallopava</i> , <i>Aureobasidium</i> sp., <i>Macrophomina phaseolina</i>

(sinus, conduits auriculaires, bronches) sont souvent secondaires à la colonisation préalable du champignon sur un terrain réceptif particulier (rhinite allergique, mucoviscidose, etc.) [45].

Les phœohyphomycoses profondes sont plus rares et surviennent surtout sur un terrain fortement immunodéprimé, mais il existe des observations bien documentées où aucun facteur favorisant n'a pu être retrouvé [46, 47]. Ces localisations profondes ou systémiques proviennent soit de la dissémination lymphaticosanguine d'une atteinte cutanée ou muqueuse, soit sont la conséquence de l'introduction dans l'organisme d'un matériel étranger souillé (cathéters centraux, sondes péritonéales, prothèses, liquide de perfusion, etc.), ou sont observées dans les suites d'une intervention chirurgicale (cœur, rein, cerveau, œil) [48-50], voire après une injection intra-articulaire [32].

Les phœohyphomycoses touchent les deux sexes. L'homme adulte, en raison de son exposition à plus de traumatismes, est le plus touché. Ce sont les ruraux, les éleveurs, les jardiniers, les menuisiers qui sont particulièrement exposés. Les classiques facteurs prédictifs des mycoses, tels le traitement immunosuppresseur en vue d'une greffe d'organe ou de tissu [50], le diabète déséquilibré et surtout la corticothérapie ou l'imprégnation de l'organisme par un excès d'hormones stéroïdiennes (syndrome de Cushing), sont habituellement les facteurs favorisant retrouvés dans les formes profondes, mais pas exclusivement.

Le rôle du terrain est important dans la prédiction mais aussi la maîtrise de l'infection fongique. Dans la plupart des cas, le champignon, introduit accidentellement dans l'organisme, est au mieux éliminé, au pire limité dans son extension. Les phœohyphomycètes strictement épidermiques (agents des *Tinea nigra*, des piedras noires), sollicitent peu le système immunitaire. De plus, ils sont particulièrement adaptés au substrat kératinisé de la peau et des phanères, ce qui ne les place pas parmi les

opportunistes classiques. L'introduction du champignon dans les profondeurs de la peau ou du tissu sous-cutané est différente. Le champignon est habituellement éliminé par les cellules à fonction phagocytaire (polynucléaires, histiocytes, etc.). Le caractère particulier des champignons noirs est leur résistance aux défenses immunitaires de l'organisme hôte. Ce caractère est lié à la présence (en quantité importante) de mélanine dans leur paroi rendant plus difficile la phagocytose [51]. La mélanine est considérée, en effet, comme le principal facteur de pathogénicité de tous ces phœohyphomycètes. *Exophiala dermatitidis* dans les tissus (en position parasitaire) a une concentration en mélanine plus importante que dans sa forme saprophytique observée en culture. L'inhibition de la synthèse de la mélanine (voie des pentakétides) par des inhibiteurs spécifiques, tel le tricyclazole, diminue chez *Exophiala dermatitidis* son pouvoir pathogène [52]. Il en est de même pour les mutants sauvages déficients [53]. Parmi les autres facteurs de pathogénicité indispensables au maintien du champignon dans l'organisme on retrouve :

- la thermophilie, ou la capacité à survivre et de se multiplier à 37 °C. Seules des espèces thermophiles sont à craindre dans les formes disséminées (*Exophiala jeanselmei*, *Exophiala dermatitidis*, *Ochroconis gallopavum*, *Cladophialophora bantiana*, etc.).
- l'osmophilie et la xérophilie (capacité à vivre dans des milieux secs et riches en sels) sont aussi nécessaires pour se maintenir dans l'organisme, ces espèces envahissant volontiers les tissus profonds.

## Aspects cliniques [29, 30, 32, 35]

Les phœohyphomycoses incluent un vaste spectre d'atteintes cliniques qui vont de la simple colonisation superficielle de la

peau, de la cornée ou des muqueuses oto-rhino-laryngologiques (ORL) à des lésions sous-cutanées (kystes) aux localisations profondes touchant un ou plusieurs organes (Tableau 1).

## Phœohyphomycoses superficielles

Elles correspondent à des atteintes de la couche cornée de la peau, des cheveux ou des poils. Deux entités cliniques sont individualisées.

### Tinea nigra

Cette affection indolore due à *Phaeoannellomyces (Hortaea) werneckii*, se traduit seulement par des taches noires qui siègent au niveau de la plante des pieds (*Tinea nigra plantaris*) ou des mains (*Tinea nigra palmaris*). Les lésions restent strictement épidermiques.

### Piedra noire

Cette affection due à *Piedraia hortae* est caractérisée par la présence sur les cheveux et les poils de la moustache ou de la barbe de nodules foncés de 1 mm de diamètre aisément palpables, de consistance pierreuse. Le champignon vit à la surface des cheveux ou des poils, sans les attaquer.

Les deux affections, rencontrées pratiquement uniquement en milieu tropical, ne sont pas considérées comme des pathogènes opportunistes, restant strictement localisés aux poils ou au niveau de l'épiderme.

## Phœohyphomycoses de la peau et des phanères

### Phœohyphomycose épidermique

**Scytalidiose.** Cette affection est due à *Neoscytalidium (Scytalidium) dimidiatum*, phytopathogène d'arbres fruitiers (orangers, citronniers, bananiers, pêchers, pommiers, etc.) et d'eucalyptus (*Eucalyptus camaldulensis*). Isolé aussi du sol, le champignon parasite l'homme vraisemblablement par le biais de la marche pieds nus [32]. Ce champignon est endémique dans les régions tropicales (Antilles, Afrique Noire, Thaïlande, Nouvelle-Zélande), au Moyen-Orient (Koweït) [54], et sur le pourtour méditerranéen (Égypte, etc.). En zone non endémique on évoque la possibilité de contamination à partir de bois importé. Ce dématié est responsable d'intertrigo inter-digito-plantaire, d'onxyxis et d'hyperkératose palmoplantaire simulant une dermatophytie. Il peut dans certains cas être à l'origine de formes sous-cutanées [55, 56] et plus exceptionnellement profondes [57, 58].

Dans l'épiderme, le champignon se présente sous forme de filaments mycéliens irréguliers boursoufflés, cloisonnés en éléments inégaux ne pouvant, pour un œil entraîné, être distingué des filaments de dermatophytes. D'ailleurs, dans un tiers des cas un dermatophyte est associé, la confusion est donc possible.

*Neoscytalidium dimidiatum* n'est pas sensible à la griséofulvine. En revanche, les imidazolés (kétoconazole, itraconazole, voriconazole et posaconazole) s'avèrent souvent actifs, au moins in vitro sur ce champignon [59].

**Alternarioses épidermiques.** La colonisation de la peau par les espèces appartenant au genre *Alternaria* n'est pas rare, compte tenu de l'habitat habituel de ces dématiés dans le sol et les végétaux. Dans ces atteintes superficielles, les patients sont habituellement en bonne santé. Ce sont surtout des agriculteurs, forestiers, menuisiers qui sont touchés. La colonisation fongique est en général transitoire, sans entraîner de véritables lésions. La pathologie est d'ailleurs discutée dans ces observations, où l'on retrouve souvent comme seul facteur favorisant un dermocorticoïde à l'origine du développement du champignon, ce dernier restant localisé dans la couche cornée. Le parasitisme (s'il existe vraiment) est peu marqué. Le traitement antifongique n'est pas habituellement nécessaire, le champignon s'élimine de lui-même à l'arrêt de la corticothérapie.

### Phœohyphomycoses dermiques

Dans cette éventualité, le champignon à « l'état parasitaire » est inoculé en profondeur, au niveau du derme ; il entraîne, de ce fait, une véritable réaction inflammatoire. Les lésions cliniques sont non spécifiques (ulcères, nodules, microabcès,

etc.). Les mêmes facteurs favorisants et les mêmes circonstances de contamination (milieu rural) sont retrouvés, mais avec en plus la notion fréquente d'un traumatisme cutané plus important (blessures, piqûres) facilitant l'implantation in situ du champignon. De même, la notion d'une pathologie débilante sous-jacente est souvent (mais non obligatoirement) signalée (lupus érythémateux disséminé, diabète, maladie de Cushing, corticothérapie par voie générale, etc.).

Les principaux champignons incriminés sont habituellement les espèces appartenant aux genres *Alternaria* [35], *Bipolaris*, *Cladosporium*, *Curvularia*, *Exophiala (E. jeanselmei, E. spinifera)* [60, 61] et *Phialophora*. D'autres espèces sont impliquées comme *Aureobasidium pullulans*, *Botryomyces caespitosus*, *Exserohilum sp.*, *Chaetomium murorum*, *Phaeosclera dematioides*, *Mycocleptodiscus indicus*, *Veronea bothryosa* [62-64], et plus récemment *Pyrenochaeta romeroi* [65].

En Europe ce sont les *Alternaria* responsables des alternarioses dermiques qui sont le plus souvent décrites [42, 43]. À ce jour, plus d'une centaine d'observations ont été publiées mais pas toujours chez l'immunodéprimé. À la suite d'un traumatisme (avec souillure tellurique), principalement au niveau des zones découvertes et accessibles (mains, bras, pieds, etc.), survient dans les jours, voire les mois suivants, une lésion à type de macule, puis de papule, évoluant vers un ou plusieurs nodules dermiques rouge violacé. La lésion phœohyphomycotique devient ensuite squameuse, croûteuse. Les lésions qui s'étendent en placard sont souvent celles qui surviennent chez des patients soumis à une corticothérapie intensive. Ces lésions uniques ou multiples sont localisées de préférence au niveau des membres inférieurs.

Il n'y a pas ou rarement de dissémination avec les *Alternaria*. Le diagnostic repose avant tout sur la biopsie-exérèse avec étude anatomopathologique et culture mycologique. Le champignon à l'état parasitaire apparaît sous la forme de filaments mycéliens irréguliers de 5 à 10 mm de diamètre, mais aussi de formes globuleuses ovales ou arrondies, au sein d'un granulome inflammatoire.

Cet infiltrat dermique peut être aussi en voie de nécrose ou d'abcédation. Le(s) corps étranger(s), souvent une écharde, responsable(s) de l'introduction du champignon est (sont) parfois visualisé(s).

Les cultures sur milieu de Sabouraud à 25-27 °C, sans cycloheximide (Actidione®) permettent d'isoler l'espèce responsable. Les subcultures pour favoriser la sporulation, donc le diagnostic d'espèce (milieu pomme de terre, carotte, etc.), peuvent être nécessaires.

L'exérèse de la lésion (quand cela est possible) est l'attitude à préconiser. Le traitement local par les imidazolés ou la simple Bétadine® a pu donner de bons résultats. Les traitements par voie générale (kétoconazole, itraconazole, posaconazole) sont volontiers proposés en cas de maladies sous-jacentes graves et lors de lésions très étendues inopérables.

### Phœohyphomycoses unguéales

Au côté de *Neoscytalidium dimidiatum*, d'autres agents de phœohyphomycoses peuvent attaquer l'ongle et donner des lésions simulant un onxyxis dermatophytique. Ce sont *Curvularia lunata*, des *Alternaria sp.*, et certaines espèces de *Phialophora*. Chez d'autres espèces plus rares, comme *Lasiodiplodia theobromae* et *Phyllosticta sp.*, la pathogénicité n'est pas toujours prouvée. Plus récemment on a décrit un authentique onxyxis [66] à *Exophiala jeanselmei*, attestant de l'adaptation au parasitisme de cette espèce. Pour ces atteintes unguéales, les facteurs débilitants sont exceptionnellement rencontrés. Il s'agit vraisemblablement au départ d'une colonisation sur un ongle pathologique. Le parasitisme de ces espèces, qui n'ont souvent qu'un comportement purement saprophytique, doit donc être prouvé. Cela doit inciter le biologiste à être prudent pour l'interprétation devant la présence de ces « moisissures noires » retrouvées à partir des lésions unguéales et isolées en culture.



## Phœohyphomycoses sous-cutanées ou kystes phœohyphomycotiques [54, 61, 63, 65, 67-70]

C'est la forme la plus caractéristique des phœohyphomycoses. Elle est habituellement la conséquence d'un traumatisme direct de la peau par un objet ou un végétal issu du sol (écharde, éclats de bois, etc.) permettant l'introduction du champignon. La rétention du végétal est un facteur déterminant. La plupart des observations correspondent à des sujets vivant en zone rurale et/ou s'occupant de jardinage. La lésion initiale peut être oubliée par le patient. En effet, la survie chez l'hôte du champignon peut être très longue, suite à son inoculation transcutanée par une blessure ou un objet pénétrant (écharde), des délais de 2 mois à 9 ans (médiane 22 mois) sont signalés, le champignon peut rester ainsi silencieux jusqu'à la réactivation de la lésion initiale sous l'effet des immunosuppresseurs ou d'une pathologie débilante sous-jacente.

Les lésions siègent essentiellement au niveau des membres, en particulier aux extrémités (mains, pieds, etc.), parties du corps particulièrement exposées aux traumatismes. Elles se présentent habituellement comme un nodule ou kyste faisant saillie sous la peau sans y adhérer.

Bien circonscrit, de taille réduite (1 à 3 cm de diamètre en moyenne), le kyste phœohyphomycotique n'est pas douloureux s'il ne s'ulcère pas, et en général il ne suscite aucune réaction inflammatoire, ni adénopathie satellite. L'exérèse chirurgicale et l'examen anatomopathologique avec culture mycologique sont indispensables au diagnostic. La ponction et l'exérèse chirurgicale sont nécessaires au diagnostic et contribuent à la guérison. Le genre *Exophiala* est le plus souvent représenté par l'espèce *E. jeanselmei*. Le spectre clinique de ce champignon a considérablement évolué depuis 1928, où Jeanselme l'a isolé pour la première fois d'un mycétome en Martinique [32]. En 1967, Mariat et al. l'isolèrent d'un abcès sous-cutané bien circonscrit contenant un liquide purulent. Les auteurs à l'époque utilisèrent le terme de « phœosporotrichose » (par ressemblance à la sporotrichose) pour définir cette nouvelle entité clinique qui sera baptisée plus tard par Ajello « kyste phœohyphomycotique » [28]. Depuis, le nombre d'observations n'a cessé de croître dans la littérature [32, 35]. D'autres *Exophiala* sont aussi incriminés, mais moins fréquemment, comme *E. moniliae*, rapporté pour la première fois par McGinnis en 1981. Puis seront isolés *E. spinifera* dès 1983, et *E. pisciphila* chez un transplanté du foie en 1991.

Le genre *Phialophora* avec *P. verrucosa* semble suivre la même évolution. Jadis agent classique de chromoblastomycose, il est désormais à l'origine de kystes phœohyphomycotiques [70]. D'autres *Phialophora* émergeront par la suite : *P. repens*, *P. richardsiae*, *P. parasitica*, *P. bubakii* et *P. europeae*. Des espèces proches issues du genre *Phialemonium* s'avèrent aussi de redoutables opportunistes, responsables de phœohyphomycoses cutanées et profondes [70-72].

La liste de ces « champignons noirs » ne cesse d'augmenter d'année en année, et de nouvelles espèces sont régulièrement isolées, pour exemples citons : *Tetraploa aristata*, *Taeniolella exilis*, *Pleurophomopsis lignicola* [73-75], *Acrophialophora fusispora* [76] et *Veronaea bothryosa* [62-64]. Pour ces observations, il s'agit de cas souvent uniques ou exceptionnellement rapportés dans la littérature, et on ne peut qu'être frappé par la diversité de ces espèces bien souvent mal connues des mycologues eux-mêmes, d'où l'intérêt du diagnostic moléculaire. Dans la majorité des observations publiées, on retrouve les classiques facteurs favorisants (leucémies ou greffes accompagnées de traitements immunosuppresseurs prolongés).

Le traitement est avant tout chirurgical. L'exérèse du kyste doit être complète pour éviter une récurrence. La ponction évacuatrice n'est pas suffisante. L'utilisation d'imidazolés locaux ou généraux (itraconazole, voriconazole, posaconazole), compte tenu de l'enkystement, est utile en complément surtout chez les sujets immunodéprimés.

## Phœohyphomycoses oculaires [77, 78]

Ces affections peuvent être liées au portage de lentilles cornéennes souillées, mais aussi secondaires à un traumatisme

direct par un végétal. Parfois, une contamination tellurique suite à une intervention chirurgicale (kératoplastie, greffe, etc.) est incriminée. L'utilisation répétée de corticoïdes locaux est un facteur favorisant souvent cité. L'aspect clinique n'a rien de caractéristique (œdème, ulcération), les tableaux sont ceux d'une kératite et uvéite, et le risque d'endophtalmie est redouté. Le champignon responsable est isolé habituellement au niveau de la cornée ou du vitré. De nombreuses espèces sont incriminées, elles appartiennent le plus souvent aux genres *Alternaria*, *Bipolaris*, *Curvularia*, *Exserohilum*, *Exophiala* et *Phoma*.

L'approche thérapeutique est délicate, dans les kératoses superficielles, le traitement est local (collyre d'amphotéricine B par exemple). Dans les kératoses profondes le topique local est complété par un traitement par voie générale, (amphotéricine B, azolés, caspofungine, seule ou associée), selon l'espèce isolée et les données éventuelles des concentrations minimales inhibitrices (CMI). Dans les endophtalmies il est proposé l'amphotéricine B sous-conjonctivale, dès la connaissance de l'examen direct confirmant la mycose et sans attendre le résultat des cultures, et un traitement par voie générale. Après l'identification de l'espèce en cause le traitement peut être ajusté (itraconazole, voriconazole, caspofungine). Le posaconazole à 800 mg/j actif sur un grand nombre de dématiés est certainement prometteur. En cas d'échec médical, une intervention chirurgicale est proposée. Une revue de synthèse sur le traitement des endophtalmies fongiques et des kératomycoses précise le choix des molécules et la marche à suivre [77].

## Phœohyphomycoses sinusiennes, nasales et pulmonaires [31-33, 42, 46, 75]

Après les *Aspergillaceae* et les *Mucoraceae*, les dématiés prennent à leur tour une place non négligeable dans les atteintes fongiques sinusiennes et/ou nasales. Comme pour la pathologie aspergillaire, ce sont des patients le plus souvent en bonne santé, immunocompétents, qui consultent pour une obstruction nasale ne cédant pas aux traitements symptomatiques. Les facteurs favorisants ne sont pas toujours retrouvés : exposition au foin ou végétaux moisiss, antécédents de rhinites saisonnières, soins dentaires ou traitements immunosuppresseurs. Il faut aussi écarter une sinusite allergique. Chez l'immunocompétent le risque d'extension locale est rare, en revanche il faut craindre les atteintes sinusiennes avec extension locorégionale par ces champignons noirs chez les sujets immunodéprimés, soumis à une chimiothérapie suppressive, notamment après greffe de moelle osseuse.

La clinique n'a rien de spécifique (tableau de sinusite). L'évolution peut cependant être redoutable chez les sujets immunodéprimés avec érosion osseuse, fistule palatine et ostéite. Ces sinusites à dématiés sont souvent très destructrices. Des nécroses du septum nasal dues à *Alternaria alternata* sont décrites chez les sidéens. Les espèces principales en cause sont : *Alternaria alternata*, *Ascotricha chartarum*, *Aureobasidium pullulans*, *Bipolaris hawaiiensis*, *Cladophialophora bantiana*, *Curvularia lunata*, *Exserohilum mcginnisii*, *Exophiala dermatitidis*, et *Pleurophomopsis lignicola* [75].

Le diagnostic mycologique n'est pas toujours aisé, les cultures des produits d'aspiration, de curetage ou de lavage peuvent rester stériles. Le traitement est difficile même chez les patients immunocompétents. Il fait appel aux antifongiques classiques : l'amphotéricine B par voie locale et générale, les azolés (itraconazole, posaconazole) et la caspofungine. En cas d'échec, on a recours au curetage chirurgical.

## Phœohyphomycoses viscérales ou systémiques [40, 58, 79-85]

Plus rares, mais plus redoutables, elles surviennent habituellement, mais non exclusivement, chez un sujet immunocompromis. À partir d'une porte d'entrée rarement cutanée, le plus souvent respiratoire (poumons, sinus) ou nosocomiale (liquide de dialyse péritonéale), le champignon peut disséminer par voie sanguine dans les viscères profonds. L'état de faiblesse ou d'immunodépression de l'hôte favorise cette diffusion.

C'est la localisation la plus grave, au pronostic sombre malgré les antifongiques systémiques ou les tentatives d'exérèse chirurgicale.

Revankar et al. [34] retrouvent dans une étude rétrospective de 101 cas, collectés de 1966 à 2002, 73 % de mortalité, avec trois espèces dominantes impliquées : *Cladophialophora bantiana* (50 %), *Ramichloridium mackenziei* (17 %) et *Ochroconis gallopavum* (5 %). D'autres dématiés, à prédominance régionale, sont souvent impliqués : *Exophiala dermatitidis*, saprophyte, cosmopolite, dont les observations sont surtout issues d'Asie, notamment du Japon, et *Rhinocladiella mackenziei* (*R. obovoideum*) exclusivement neurotrope, essentiellement rencontré au Moyen-Orient (Arabie saoudite, Koweït, Qatar). Ces atteintes cérébrales sont très graves, dans une revue de la littérature récente 18 cas d'abcès cérébraux ont été rapportés de 1983 à 2008 avec 100 % de mortalité [92], parmi eux cinq n'avaient pas de facteurs débilants. La liste des dématiés impliqués dans ces localisations neurologiques ne cesse de croître : *Bipolaris hawaiiensis*, *B. spicifera*, *Curvularia pallescens*, *Fonsecaea monophora* [93], *Rhinocladiella atrovirens* [34] et *Chaetomium perucidum* [94].

Le plus souvent primitives, les phæohyphomycoses cérébrales sont aussi secondaires à des atteintes cutanées ou sinusiennes étant passé inaperçues. Les manifestations cliniques ne sont pas spécifiques. La lésion cérébrale la plus habituelle est l'abcès, plus rarement ces atteintes simulent un tableau de méningite ou d'encéphalite. La symptomatologie initiale évoque habituellement un processus expansif intracérébral. Au scanner et en résonance magnétique nucléaire, les lésions de phæohyphomycoses montrent une image bien limitée, hypodense, avec fixation en périphérie du produit de contraste simulant un autre abcès d'origine fongique (aspergillose, mucormycose) ou à pyogène. Le diagnostic de certitude est avant tout lié à l'acte chirurgical (exérèse de la lésion), ce dernier assure parfois en plus à lui seul la guérison. En cas d'impossibilité d'intervention ou d'une exérèse incomplète, l'amphotéricine B associée à la 5-FC ou le voriconazole sont des relais possibles, mais les succès de guérison restent limités. Parmi les azolés il convient de souligner l'avantage du posaconazole sur des abcès cérébraux à *R. mackenziei* [95] et *Cladophialophora bantiana*. Mais dans la plupart des cas les succès thérapeutiques dépendent plus de la rapidité du diagnostic et de l'état du terrain sous-jacent que de la thérapeutique antifongique.

#### Pulmonaire [96-99]

Elle peut être primitive, d'aspect tumoral (nodules, etc.), ou secondaire à des colonisations pulmonaires sur lésions préexistantes (bronchite asthmatiforme, dilatation des bronches, bronchocèle allergique, etc.). La dissémination fongique est favorisée par les traitements immunosuppresseurs (corticoides, chimiothérapie, etc.). *Aureobasidium pullulans*, *Curvularia lunata*, *Bipolaris australiensis*, et *Exophiala jeanselmei* sont les espèces les plus souvent incriminées.

Les manifestations cliniques ne sont pas spécifiques : toux, expectoration, fièvre, hémoptysies, douleurs thoraciques, etc. L'image radiologique habituelle est celle d'un nodule ou d'un infiltrat mal systématisé. Le diagnostic repose sur la mise en évidence de filaments mycéliens foncés à l'examen direct (bronchoaspiration, biopsie, etc.), et sur les cultures répétées des produits d'expectoration et des lavages bronchioloalvéolaires. Il n'est pas toujours aisé de trancher entre une colonisation fongique, source éventuelle d'une pathologie allergique ou d'une colonisation bronchique dans le contexte d'une mucoviscidose [45, 76, 96] et un authentique parasitisme phæohyphomycotique [97-99]. L'analyse anatomopathologique d'une biopsie de la lésion est très contributive pour le diagnostic.

#### Autres localisations

**Cardiaques** [39, 61, 70, 78, 100, 101]. Elles sont les plus souvent des endocardites survenant chez les héroïnomanes et les patients dans les suites d'une chirurgie cardiaque après colonisation par la moisissure des prothèses de valves aortiques et mitrales. L'évolution est souvent fatale. La fongémie peut aussi découler d'une infection sur cathéter. Les agents fongiques

sont des dématiés au pouvoir pathogène déjà confirmé : *E. dermatitidis*, *Curvularia lunata*, *Ochroconis gallopavum*, *Exserohilum rostratum*, *Bipolaris australiensis* et *Hormonema dematioides*.

**Digestives, péritonite** [72, 102, 103]. Elles peuvent être secondaires à une atteinte généralisée ou au contraire primitives. Dans ce cas, ce sont les péritonites qui surviennent dans le cadre d'une dialyse péritonéale qui sont les plus décrites. Les séances de dialyse chez le sujet immunodéprimé favorisent le parasitisme de ces dématiés d'origine tellurique. Les principales espèces isolées sont *Alternaria alternata*, *Aureobasidium pullulans*, *Bipolaris spicifera* et *Exophiala jeanselmei*. Le traitement consiste à retirer le cathéter responsable et à y adjoindre un antifongique par voie générale.

**Ostéo-articulaires** [33, 47, 71, 81, 82, 98]. Les ostéites avec érosion osseuse compliquent souvent les atteintes sinusiennes à *Alternaria*, *Aureobasidium*, *Curvularia*, *Bipolaris* et *Exserohilum* (cf. supra). On décrit aussi des atteintes articulaires isolées ou survenant dans un contexte de dissémination du champignon. Les espèces incriminées sont dans ces cas des dématiés au pouvoir pathogène particulièrement affirmé : *Exophiala dermatitidis*, *Phialophora parasitica*, *Phialophora richardsiae* mais aussi d'autres espèces exceptionnellement rencontrées comme *Anthopsis deltoidea* et *Phomopsis* sp.

## Démarche diagnostique et interprétations [104-106]

La démarche diagnostique est la même pour toutes les mycoses à champignons filamenteux : prélèvement, examen direct du produit pathologique et culture utilisant les milieux usités en mycologie (Sabouraud avec ou sans cycloheximide, milieu au malt, PDA [*potato*-dextrose-agar], PC [pomme de terre-carotte]). Certaines espèces (*Scedosporium* spp.) nécessitent pour être isolées des milieux sélectifs (méso-érythritol) et une durée de conservation plus longue des cultures (boîtes et/ou tubes à 37 °C).

La pratique de tests de tolérance thermique (optimum thermique des souches isolées) a un intérêt dans les souches isolées de liquides ou tissus profonds, de même des tests physiologiques (auxanogramme) peuvent être réalisés sur les espèces à levures noires.

Les critères de pathogénicité dans les atteintes superficielles sont bien codifiés en raison du risque de souillures environnementales fréquentes du prélèvement ou de la colonisation fongique de la peau ou des phanères, habituelle dans ces localisations et pouvant de ce fait fausser l'interprétation. Une espèce isolée est donc retenue comme potentiellement pathogène si :

- elle pousse à tous les points d'ensemencement ;
- elle est la seule retrouvée sans autre pathogène associé ;
- elle est associée à un examen direct positif, filaments mycéliens ou éléments bourgeonnant dans le produit pathologique. En cas de doute un nouveau prélèvement doit être demandé.

Dans ces localisations sous-cutanées, notamment lors de kystes phæohyphomycotiques, l'étude anatomopathologique est privilégiée. La lésion histologique montre un abcès entouré d'une coque fibreuse composée de collagène dense. Au centre, on retrouve une intense réaction granulomateuse faite de polynucléaires neutrophiles ou éosinophiles et de lymphocytes. Le champignon à l'état parasitaire se présente sous forme de filaments mycéliens plus ou moins irréguliers, vésiculeux, souvent associé à des éléments arrondis, ou ovalaires à paroi épaisse, au sein de cette réaction et dans des cellules géantes.

Le pigment est plus ou moins visible à l'hémalun-éosine-safran. Parfois un reste du végétal peut aussi être retrouvé dans une réaction macrophagique épithélioïde et géantocellulaire. Classiquement, les filaments de phæohyphomycètes apparaissent jaune clair à brun foncé. Pour ceux qui sont non (ou peu) pigmentés, en baissant le condensateur, la capsule restée hyaline du champignon devient réfringente [107] et brillante. Lorsque, comme chez les *Alternaria*, la pigmentation est absente, il faut avoir recours à une coloration spécifique pour visualiser la mélanine de la paroi, le Fontana-Masson.

Dans les localisations profondes ou systémiques, la rapidité du diagnostic est fondamentale, en raison du pronostic sévère de ces affections. La mortalité dépasse souvent 80 % des cas. La mise en évidence du champignon à l'état parasitaire dans les tissus ou l'organe touchés est à la base du diagnostic. Les techniques immunologiques (détection d'anticorps spécifiques), insuffisamment validées, tout comme la recherche d'exoantigènes circulants pratiquée par certaines équipes, ne sont pas faites en pratique. En revanche, l'identification moléculaire [108-112], en particulier par séquençage de la région des séquences internes transcrites (ITS) de l'ADN codant pour l'acide ribonucléique (ARN) ribosomal (ITS-5-ITS2) ou d'un certain nombre de protéines fongiques, facteur d'élongation  $\alpha$  (EF1- $\alpha$ ),  $\beta$ -tubuline, chitine synthétase, pallie par sa fiabilité et sa rapidité aux difficultés liées à l'identification du champignon en culture.

## Traitement [113-120]

Le traitement de ces formes profondes ou systémiques est très mal codifié. La chirurgie (exérèse des tissus parasités), quand elle est possible, est toujours un acte thérapeutique efficace. L'ablation des cathéters (périphériques, centraux ou de dialyse) est également la règle.

Le traitement médical reste encore empirique, la rareté des phœohyphomycoses systémiques et l'absence d'études comparatives ne permettent pas de proposer le traitement optimal (choix de la molécule, posologie, durée). L'amphotéricine B conventionnelle ou en formulation lipidique, seule, ou associée à des azolés, a longtemps servi de référence. La terbinafine seule [50] ou associée et les azolés, notamment l'itraconazole [102, 113, 114] et plus récemment le voriconazole [115] et le posaconazole [116] génèrent certains succès. Le posaconazole s'avère, en effet, actif sur un certain nombre d'agents de phœohyphomycoses notamment sur *Scytalidium dimidiatum* [59], des *Alternaria* [42], *Cladophialophora bantiana* [91], des *Exophiala* [116], *Fonsecaea monophora* [89] et *Rhinoctadiella mackenziei* [95]. Des associations itraconazole ou voriconazole et terbinafine sont aussi proposées avec certains succès, en particulier sur les *Scedosporium* (*S. prolificans*), de même le posaconazole associé à la caspofungine s'avère efficace dans un modèle murin d'infections disséminées à *Exophiala* [95]. Mais le terrain sous-jacent, souvent délétère, explique fréquemment les échecs thérapeutiques ou les récidives. Le pronostic est en général sombre chez ces patients fortement immunodéprimés.

## ■ Conclusion

Le diagnostic de chromoblastomycose repose avant tout sur la mise en évidence de cellules fumagoïdes dans les produits du prélèvement. Le traitement est chirurgical (décapage mécanique, cryothérapie, voire thermothérapie) selon la localisation et l'extension des lésions. Le traitement médical, préconisé dans les formes multiples ou étendues est d'efficacité variable, l'itraconazole, avec (ou sans) la 5-fluorocytosine, donne cependant de bons résultats. La terbinafine utilisée seule ou associée à l'itraconazole fait aussi preuve d'une bonne efficacité, associant une activité antifongique à une action antifibrosante toujours dominante dans cette affection. Le posaconazole, qui a l'autorisation de mise sur le marché dans cette indication, mérite d'être évalué cliniquement.

La pathologie mycosique s'est considérablement développée depuis ces 20 dernières années, le nombre des champignons au comportement opportuniste ne cessant d'augmenter. Les progrès de la médecine (développement des traitements immunodépresseurs, corticothérapie prolongée), la multiplication des facteurs iatrogéniques, les nouvelles pathologies, ont fait naître d'autres entités cliniques en mycologie médicale. Les phœohyphomycoses sont un des meilleurs exemples de l'évolution de cette discipline.

Si, dans le cas des phœohyphomycoses, le caractère opportuniste des espèces, toutes issues du sol et survenant sur un terrain fragilisé, est habituel, il n'est pas constant, en particulier pour les atteintes qui restent superficielles ou sous-cutanées. Le

## “ Point fort

Les phœohyphomycoses désignent les mycoses superficielles ou profondes causées par des champignons « noirs » appelés phœohyphomycètes, anciennement appelés « dématiés ». Ils sont issus du sol, parfois parasites de plantes. On en compte environ 60 genres et plus d'une centaine d'espèces. Ils appartiennent à différents genres et familles : Deuteromycètes, Coelomycètes et essentiellement aux Ascomycètes.

Les phœohyphomycoses touchent les deux sexes. Ce sont les ruraux, les éleveurs, les jardiniers, les menuisiers, mais aussi tout patient ayant eu un traumatisme transcutané dans ses antécédents. On retrouve dans les formes profondes, mais pas exclusivement, les classiques facteurs favorisant les mycoses : traitement immunosuppresseur en vue d'une greffe d'organe ou de tissus, diabète déséquilibré, corticothérapie, etc. Il existe cependant des observations bien documentées où aucun facteur favorisant n'a pu être mis en évidence.

Le diagnostic repose avant tout sur l'isolement et l'identification du champignon responsable avec affirmation de sa nature parasitaire (présence dans un tissu, réaction tissulaire de l'hôte) par opposition à la notion de « contamination » d'un liquide biologique ou de « colonisation » superficielle d'un tissu souillé.

L'identification de l'espèce en cause peut être difficile, l'apport du diagnostic moléculaire est très contributif au diagnostic.

Le traitement médical fait appel à l'amphotéricine B conventionnelle ou en formulation lipidique seule ou associée à des azolés comme l'itraconazole, mais aussi plus actuellement les nouveaux triazolés (voriconazole et posaconazole) et la terbinafine. Mais le terrain sous-jacent, souvent délétère, source de récidive, explique fréquemment les échecs thérapeutiques. Le pronostic est en général sombre chez les patients fortement immunocompromis.

diagnostic repose avant tout sur l'isolement et l'identification précise du champignon responsable avec affirmation de sa nature parasitaire (présence dans un tissu, réaction tissulaire de l'hôte).

Sur le plan clinique, les phœohyphomycoses sont des infections qui évoluent, comme pour la chromoblastomycose, selon un mode généralement chronique.

C'est l'exérèse des tissus contaminés qui reste aujourd'hui le seul traitement efficace pour les phœohyphomycoses, le traitement médical mal codifié étant encore incertain. Certains succès attribués aux récents azolés (itraconazole, voriconazole), voire à la terbinafine, sont cependant prometteurs.

## ■ Références

- [1] Lopez MR, Mendez Tovar LI. Chromoblastomycosis. *Clin Dermatol* 2007;25:188-94.
- [2] Chandener J. Diagnostic et prise en charge de quelques mycoses sous-cutanées d'origine tropicale : chromoblastomycose, basidiobolomycose, conidiobolomycose et sporotrichose. In: Chabasse D, Develoux M, editors. *Mycoses d'importation, Guide Médi/Bio*. Paris: Elsevier; 2003. p. 31-44.
- [3] Garnica M, Nucci M, Queiroz-Telles F. Difficult mycoses of the skin: advances in the epidemiology and management of eumycetoma, phœohyphomycosis and chromoblastomycosis. *Curr Opin Infect Dis* 2009;22:559-63.

- [4] Badali H, Bonifaz A, Barrón-Tapia T, Vázquez-González D, Estrada-Aguilar L, Oliveira NM. *Rhinocladiella aquaspersa*, proven agent of verrucous skin infection and a novel type of chromoblastomycosis. *Med Mycol* 2010;**48**:696-703.
- [5] Buot G, Bachmeyer C, Benazeraf C, Bourrat E, Beltzer-Garrelly E, Binet O. Chromoblastomycosis: an unusual diagnosis in Europe. *Acta Derm Venereol* 2004;**85**:259-60.
- [6] Develoux M, Dieng MT, N'Diaye B, Raphenon G, Lepers JP. Chromomycose à *Exophiala spinifera* en Afrique sahelienne. *Ann Dermatol Venereol* 2006;**133**:68-72.
- [7] Esterre P, Andriantsimahavandy A, Ramarcel E, Pecarre JL. Forty years of chromoblastomycosis in Madagascar: a review. *Am J Trop Med Hyg* 1996;**55**:45-7.
- [8] Minotto R, Bernadi CD, Mallmann LF, Edelweiss MI, Scroferneker ML. Chromoblastomycosis: a review of 100 cases in the state of Rio Grande do Sul, Brazil. *J Am Acad Dermatol* 2001;**44**:585-92.
- [9] Levang J, Muller P, Marreel A, Nicolas M. Chromomycose en Guadeloupe. *Ann Dermatol Venereol* 2008;**135**:111-5.
- [10] Rubin HA, Bruce S, Rosen T, McBride ME. Evidence for percutaneous inoculation as the mode of transmission of chromoblastomycosis. *J Am Acad Dermatol* 1991;**25**:951-4.
- [11] Queiros-Telles F, Esterre P, Perez-Blanco M. Chromoblastomycosis an overview of clinical manifestations, diagnosis, and treatment. *Med Mycol* 2009;**47**:3-15.
- [12] Abliz P, Fukushima K, Takizawa K, Nishimura K. Specific oligonucleotide primers for identification of *Cladophialophora carrionii*, a causative agent of chromoblastomycosis. *J Clin Microbiol* 2004;**42**:404-7.
- [13] De Andrade TS, Cury AE, de Castro LG, Hirata MH. Rapid identification of *Fonsecaea* by duplex polymerase chain reaction in isolates from patients with chromoblastomycosis. *Diagn Microbiol Infect Dis* 2007;**57**:267-72.
- [14] Esterre P, Jahevitra M, Andriantsimahavandy A. Humoral immune response in chromoblastomycosis during and after therapy. *Clin Diagn Lab Immunol* 2000;**7**:497-500.
- [15] Oberto-Perdigon L, Romero H, Perez-Blanco M, Pitz-Castro R. An ELISA test for the study of the therapeutic evolution of chromoblastomycosis by *Cladophialophora carrionii* in the endemic area of Falcon State Venezuela. *Rev Iberoam Micol* 2005;**22**:39-43.
- [16] Pereira da Silva JP, da Silva MB, Campelo SR, Rozental S, Saldago CG, Diniz JA, et al. TGF- $\beta$  plasma levels in chromoblastomycosis patients during itraconazole treatment. *Cytokine* 2010;**51**:202-6.
- [17] Bonifaz A, Paredes-Solis V, Saul A. Treating chromoblastomycosis with systemic antifungals. *Expert Opin Pharmacother* 2004;**5**:247-54.
- [18] Castro LG, Pimentel ER, Lacaz CS. Treatment of chromomycose by cryosurgery with liquid nitrogen: 15 years experience. *Int J Dermatol* 2003;**42**:408-12.
- [19] Esterre P, Izan CK, Ramarcel ER. Treatment of chromomycosis with terbinafine: preliminary results of an open study. *Br J Dermatol* 1996;**134**(suppl46):33-6.
- [20] Gupta AK, Taborda PR, Sanzovo AD. Alternate-week and combination itraconazole and terbinafine therapy for chromoblastomycosis caused by *Fonsecaea pedrosoi* in Brazil. *Med Mycol* 2002;**40**:529-34.
- [21] Tagami H, Ginoza M, Imaizumi S. Successful treatment of chromomycosis with topical heat therapy. *J Am Acad Dermatol* 1984;**10**:615-9.
- [22] Perez-Blanco M, Valles RH, Zeppenfeld GF. Ajoene and 5-fluorouracil in the tropical treatment of *Cladophialophora carrionii* chromoblastomycosis in humans: a comparative open study. *Med Mycol* 2003;**41**:517-20.
- [23] Queiroz-Telles F, Purim KS, Fillus JN, Bordignon GF, Lameira RP, et al. Itraconazole in the treatment of chromoblastomycosis due to *Fonsecaea pedrosoi*. *J Dermatol* 1999;**31**:805-12.
- [24] Xibao Z, Changxing L, Quan I. Treatment of chromoblastomycosis with terbinafine: a report of four cases. *J Dermatol Treat* 2005;**16**:121-4.
- [25] Negroni R, Tobon A, Bustamante B. Posaconazole treatment of refractory eumycetoma and chromoblastomycosis. *Rev Inst Med Trop Sao Paulo* 2005;**47**:339-46.
- [26] Esterre P, Queros-Telles F. Management of chromoblastomycosis: novel perspectives. *Curr Opin Infect Dis* 2006;**19**:148-52.
- [27] Vitale RG, Perez-Blanco M, de Hoog GS. In vitro activity of antifungal drugs against *Cladophialophora* species associated with human chromoblastomycosis. *Med Mycol* 2009;**47**:35-40.
- [28] Ajello L, Georg LK, Steigbigel RT, Wang CJ. A case of phaeohyphomycosis caused by a new species of *Phialophora*. *Mycologia* 1974;**66**:490-8.
- [29] McGinnis MR. Chromoblastomycosis and phaeohyphomycosis, new concepts, diagnosis, and mycology. *J Am Acad Dermatol* 1983;**8**:1-6.
- [30] Binford CH, Dooley JR. Phaeomycosis cyst. In: Binford CH, Connor DH, editors. *Pathology of tropical and extraordinary disease*. Washington DC: Armed Forces Institute of Pathology; 1976. p. 589-90.
- [31] Ben-Ami R, Lewis RE, Read II. Phaeohyphomycosis in a tertiary care center. *Clin Infect Dis* 2009;**48**:1033-41.
- [32] Chabasse D. Les phaeohyphomycètes agents de phaeohyphomycoses, des champignons émergents. *J Mycol Med* 2002;**12**:65-85.
- [33] Revankar SG, Patterson JE, Sutton DA, Pullen R, Rinaldi G. Disseminated phaeohyphomycosis: review of an emerging mycosis. *Clin Infect Dis* 2002;**34**:467-76.
- [34] Revankar S, Sutton DA, Rinaldi MG. Primary central nervous system phaeohyphomycosis: a review of 101 cases. *Clin Infect Dis* 2004;**38**:206-16.
- [35] Revankar S. Dematiaceous fungi. *Mycoses* 2007;**50**:91-101.
- [36] Chabasse D, Pihet M, Bouchara JP. Emergence de nouveaux champignons pathogènes en médecine: revue générale. *Rev Fr Lab* 2009;**416**:71-86.
- [37] De Hoog S, Guarro J, Gené J, Figueras MJ. *Atlas of Clinical Fungi*. Baarn, Pays-Bas: Centraalbureau voor Schimmelcultures; 2001 (1026p).
- [38] Alabaz D, Kibar F, Arıkan S, Sancak B, Celik U, Aksaray N. Systemic phaeohyphomycosis due to *Exophiala (Wangiella)* in an immunocompetent child. *Med Mycol* 2009;**47**:653-7.
- [39] Nachman S, Alpan O, Matowitz R, Spitzer ED. Catheter-associated fungemia due to *Wangiella [Exophiala] dermatitidis*. *J Clin Microbiol* 1996;**34**:1011-3.
- [40] Chang CL, Kim DS, Park DJ, Kim HJ, Lee CH. Acute cerebral phaeohyphomycosis due to *Wangiella dermatitidis* accompanied cerebrospinal fluid eosinophilia. *J Clin Microbiol* 2000;**38**:1965-6.
- [41] Hiruma MA, Kawanda H, Ohata H, Ohnishi Y, Takahashi H, Yamazaki AS. Systemic phaeohyphomycosis caused by *Exophiala dermatitidis*. *Mycoses* 1993;**36**:1-7.
- [42] Pastor FJ, Guarro J. *Alternaria* infections: laboratory diagnosis and relevant clinical features. *Clin Microbiol Infect* 2008;**14**:734-46.
- [43] Badillet G. Les alternarioses cutanées. Revue de la littérature. *J Mycol Méd* 1991;**1**:59-79.
- [44] Dubois D, Pihet M, Le Clec'h C, Croue A, Beguin H, Bouchara JP, et al. Cutaneous phaeohyphomycosis due to *Alternaria infectoria*. *Mycopathologia* 2005;**160**:117-23.
- [45] Cimon B, Chabasse D, Bouchara JP. Rôle des champignons dans la pathologie respiratoire au cours de la mucoviscidose. *Rev Fr Lab* 2007;**397**:59-65.
- [46] Charlier C, Lahoulou R, Dupont B. Mycoses systémiques du sujet apparemment immunocompétent. *J Mycol Med* 2005;**15**:22-32.
- [47] Kobayashi H, Sanos A, Aragane N, Fukuoka M, Tanaka M, Kawaura F, et al. Disseminated infection by *Bipolaris spicifera* in an immunocompetent subject. *Med Mycol* 2008;**46**:361-5.
- [48] Chua JD, Gordon SM, Banbury J, Hall GS, Procop GW. Relapsing *Exophiala jeanselmei* phaeohyphomycosis in a lung-transplant patient. *Trans Infect Dis* 2001;**3**:235-8.
- [49] Clancy CJ, Wingard JR, Nguyen MH. Subcutaneous phaeohyphomycosis in transplant recipients, review of the literature and demonstration of in vitro synergy between antifungal agents. *Med Mycol* 2000;**38**:169-75.
- [50] Agger WA, Andes D, Burges J. *Exophiala jeanselmei* infection in a heart transplant recipient successfully treated with oral terbinafine. *Clin Infect Dis* 2004;**38**:112-5.
- [51] Schnitzler N, Peltroche-Llacsahuanga H, Bester N, Zündorf J, Lüttichen R, Haase G. Effect of melanin and carotenoids of *Exophiala [Wangiella] dermatitidis* on phagocytosis, oxidative burst, and killing by human neutrophils. *Infect Immun* 1999;**67**:94-101.
- [52] Brush L, Money NP. Invasive hyphal growth in *Wangiella dermatitidis* is induced by stab inoculation and shows dependence upon melanin biosynthesis. *Fungal Genet Biol* 1999;**28**:190-200.
- [53] Feng B, Wang X, Hauser M, Kaufmann S, Jentsch S, Haase G, et al. Molecular cloning and characterization of WdPKS1, a gene involved in dihydroxynaphthalene melanin biosynthesis and virulence in *Wangiella [Exophiala] dermatitidis*. *Infect Immun* 2001;**69**:1781-94.
- [54] Khan ZU, Ahmad S, Chandry R. Cutaneous phaeohyphomycosis due to *Neoscytalidium dimidiatum*: first case from kowait. *J Mycol Med* 2009;**19**:138-42.
- [55] Pihet M, Dubois D, Le Clec'h C, Croue A, Reboul P, de Gentile L, et al. Phaeohyphomycose cutanée à *Scytalidium dimidiatum* chez une transplantée rénale. *J Mycol Med* 2007;**17**:109-13.

- [56] Fathallah A, Letaif A, Ben Saïd M, Jemni L. Abcès sous-cutané à *Scytalidium dimidiatum* chez un diabétique tunisien. *J Mycol Med* 2000;**10**:216-8.
- [57] Mani RS, Chickabasaviah YT, Nagarathna S. Cerebral phaeohyphomycosis caused by *Scytalidium dimidiatum*: a case report from India. *Med Mycol* 2008;**46**:705-11.
- [58] Tan DH, Sigler L, Gibas CF, Fong IW. Disseminated fungal infection in a renal transplant recipient involving *Macrophomina phaseolina* and *Scytalidium dimidiatum*: case report and review of taxonomic changes among medically important members of the Botryosphaeriaceae. *Med Mycol* 2008;**46**:285-92.
- [59] Dunand J, Paugam A. In vitro efficacy of voriconazole against clinical isolates of *Scytalidium spp.* from clinical lesions. *Int J Antimicrobiol Agents* 2008;**31**:176-7.
- [60] Zeng JS, de Hoog GS. *Exophiala spinifera* its allies: diagnostics from morphology to DNA bar coding. *Med Mycol* 2008;**46**:193-208.
- [61] de Monbrison F, Piens MA, Ample B, Euvrard S, Cochat P, Picot S. Two cases of subcutaneous phaeohyphomycosis due to *Exophiala jeanselmei* in cardiac transplant and renal transplant patient. *Br J Dermatol* 2004;**150**:597-8.
- [62] Ayadi A, Huerre MR, de Bievre C. Phaeohyphomycosis caused by *Veronea botryose*. *Lancet* 1995;**346**:1703-4.
- [63] Matsushita A, Jilong L, Hiruma M, Kobayashi M, Matsumoto T, Ogawa H, et al. Subcutaneous phaeohyphomycosis caused by *Veronea botryosa* in the people's republic of China. *J Clin Microbiol* 2003;**41**:2219-22.
- [64] Foulet F, Duvoux C, de Bievre C, Hézode C, Bretagne S. Cutaneous phaeohyphomycosis caused by *Veronea bothryosa* in a liver transplant recipient successfully treated by itraconazole. *Clin Infect Dis* 1999;**29**:689-90.
- [65] Badali H, Chander J, Gulati, Attri AR, Najafzadeh MJ, Chhabra S, et al. Subcutaneous phaeohyphomycotic cyst caused by *Pyrenochaeta romeroi*. *Med Mycol* 2010;**48**:763-8.
- [66] Oudaina W, Tligui H, Agoumi A. Onychomycoses à *Exophiala jeanselmei*. *J Mycol Med* 2009;**19**:126-8.
- [67] Dutriau C, Saint-Cyr I, Desbois N, Cales-Quist D, Diedhou A. Phaeohyphomycose sous cutanée à *Exophiala spinifera* chez une malade greffée rénale. *Ann Dermatol Venereol* 2005;**32**:259-62.
- [68] Sood N, Gugnani HC, Guarro J, Paliwal-Joshi A, Vijayan VK. Subcutaneous phaeohyphomycosis caused by *Alternaria* in an immunocompetent patient. *Int J Dermatol* 2007;**46**:412-3.
- [69] Guarro J, Gugnani HC, Sood N, Batra R, Mayayo E, Gene J, et al. Subcutaneous phaeohyphomycosis caused by *Wallemia sebi* in an immunocompetent host. *J Clin Microbiol* 2008;**46**:1129-31.
- [70] Strahilevitz J, Rahav G, Sc Ajello L, Georg LK, Steigbigel RT, Wang CJ. A case of phaeohyphomycosis caused by a new species of *Phialophora*. *Mycologia* 1974;**66**:490-8.
- [71] Rivero M, Hidalgo A, Alastruey-izquierdo A, Cia M, Torrosbas L, Rodriguez-Tudela JL. Infections due to *Phialemonium* species: case report and review. *Med Mycol* 2009;**47**:766-74.
- [72] Proia LA, Hayden MK, Kammeyer PL, Ortiz J, Sutton DA, Clark T, et al. *Phialemonium*, an emerging molds pathogen causing 4 cases of hemodialysis-associated endovascular infection. *Clin Infect Dis* 2004;**39**:373-9.
- [73] Chabasse D, de Bievre C, Legrand E, Saint-André JP, de Gentile L, Cimon B, et al. Subcutaneous abscess caused by *Pleurophomopsis lignicola* Petr, first case. *J Med Vet Mycol* 1995;**33**:415-7.
- [74] Farina C, Punihalingam E, Ruggenti P, Goglio A. Phaeohyphomycotic soft tissue disease caused by *Pleurophomopsis lignicola* in a kidney transplant patient. *J Med Microbiol* 1997;**46**:699-703.
- [75] Padhye AA, Gutekunst RW, Smith DJ, Punithal-Ingam E. Maxillary sinusitis caused by *Pleurophomopsis lignicola*. *J Clin Microbiol* 1997;**35**:2136-41.
- [76] Cimon B, Charlier S, Beguin H, Carrere J, Chabasse D, Bouchara JP. Airway colonization by *Acrophialophora fuispora* in patients with cystitis fibrosis. *J Clin Microbiol* 2005;**43**:1484-7.
- [77] Chaumeil C, Boursier T, Rostane H, Goldschmidt P, Nourry F, Dromer F, et al. Diagnostic et traitement des endophtalmies fongiques et des kératomycoses. *J Mycol Med* 2007;**17**:89-108.
- [78] Gavin PG, Sutton DA, Katz BZ. Fatal endocarditis in a neonate caused by the dematiaceous fungus *Phialemonium obovatum*: case report and review of the literature. *J Clin Microbiol* 2002;**40**:2207-12.
- [79] Adam RD, Paquin ML, Peterson EA, Saubolle MA, Rinaldi MG, Corcoran JG, et al. Phaeohyphomycosis caused by the fungal genus *Bipolaris* and *Exserohilum*: a report of 9 cases and review of the literature. *Medecine* 1986;**65**:203-17.
- [80] Bolignano G, Criseo G. Disseminated nosocomial infection by *Aureobasidium pullulans var Melanigenum*. *J Clin Microbiol* 2003;**41**:4483-5.
- [81] Idigoras P, Perez-Trallero E, Pineiro L, Larruskain J, Lopez-Lopategui MC, Gonzalez JM. Disseminated infection and colonization by *Scedosporium prolificans*: a review of 18 cases, 1990-1999. *Clin Infect Dis* 2001;**32**:158-65.
- [82] Levy I, Stein S, Samra Z, Livni G, Ashkenazi S, Yaniv I. Disseminated infection due to *Exserohilum* in a child with acute leukemia. *Mycoses* 2001;**44**(suppl):3-83.
- [83] Nucci M, Akiti T, Barreiros G, Silveira F, Revankar SG, Wickes BL, et al. Nosocomial outbreak of *Exophiala jeanselmei* fungemia associated with contamination of hospital water. *Clin Infect Dis* 2002;**34**:1475-80.
- [84] Zeng JS, Sutton DA, Fothergill AW, Rinaldi MG, Harrak MJ, de Hoog GS. Spectrum of clinically relevant *Exophiala* species in United States. *J Clin Microbiol* 2007;**45**:3713-20.
- [85] Wang TK, Chiu W, Chim S, Chan TM, Wong SS, Ho PL. Disseminated *Ochroconis gallopavum* infection in renal transplant recipient: the first reported case and review of the literature. *Clin Nephrol* 2003;**60**:145-23.
- [86] Garzoni C, Markham L, Bijenga P, Garbino J. *Cladophialophora bantiana*: a rare cause of fungal brain abscess. Clinical aspects and new therapeutic options. *Med Mycol* 2008;**46**:481-6.
- [87] Horre R, De Hoog GS. Primary cerebral infections by melanised fungi. *Stud Mycol* 1999;**43**:176-93.
- [88] Kantarcioglu AS, de Hoog GS. Infections of the central nervous system by melanized fungi: a review of cases presented between 1999 and 2004. *Mycoses* 2004;**47**:4-13.
- [89] Koo S, Klompas M. FM. *Fonsecaea monophora* cerebral phaeohyphomycosis: case report of successful surgical excision and voriconazole treatment and review. *Med Mycol* 2010;**48**:769-74.
- [90] Li DM, de Hoog S. Cerebral phaeohyphomycosis, a cure at what lengths. *Lancet Infect Dis* 2009;**9**:37-83.
- [91] Lyons MK, Blair JE, Leslie KO. Successful treatment with voriconazole of fungal cerebral abscess due to *Cladophialophora bantiana*. *Clin Neurol Neurosurg* 2005;**107**:532-4.
- [92] Sutton DA, Slifkin M, Yakulis R, Rinaldi MGUS. Case report of cerebral phaeohyphomycosis caused by *Ramichloridium obovatum*: criteria for identification, therapy, and review of other known dematiaceous neutropic taxa. *J Clin Microbiol* 1998;**36**:708-15.
- [93] Surash S, Tyagi A, de Hoog GS. Cerebral phaeohyphomycosis caused by *Fonsecaea monophora*. *Med Mycol* 2005;**43**:465-72.
- [94] Barron MA, Sutton DA, Veve R. Invasive mycotic infection caused by *Chaetomium perlucidum*, a new agent of cerebral phaeohyphomycosis. *J Clin Microbiol* 2003;**41**:5302-57.
- [95] Al-Abdely HM, Najvar L, Bocanegra R. SCH 56592, amphotericin B, or itraconazole therapy of experimental murine cerebral phaeohyphomycosis due to *Ramichloridium obovatum* (*Ramichloridium mazkenziei*). *Antimicrob Agents Chemother* 2000;**44**:1159-62.
- [96] Michel-Nguyen A, Favel A, Dannaoui E, Duhamel C, Garcia-Hermoso D, Ranque S. Isolement d'*Exophiala dermatitidis* dans des prélèvements d'origine pulmonaire : à propos de six patients. *J Mycol Med* 2009;**19**:34-9.
- [97] Tan HP, Wahlstrom HE, Zamora JU, Hassanein T. *Aureobasidium* pneumonia in a post liver transplant recipient: a case report. *Hepatogastroenterology* 1997;**44**:1215-8.
- [98] Tintelot K, Just-Nübling G, Horré R, Graft B, Sobottka I, Hass A, et al. A review of German *Scedosporium prolificans*, cases from 1993 to 2007. *Med Mycol* 2009;**47**:351-8.
- [99] Woo PC, Lau SK, Ngan AH. *Lasiodiplodia theobromae* pneumonia in a liver transplant. *J Clin Microbiol* 2008;**46**:380-4.
- [100] Tessari G, Forni A, Ferreto R, Solbiati M, Mazzucco A, Barbat A. Lethal systemic dissemination from a cutaneous infection due to *Curvularia lunata* in a heart transplant recipient. *Eu Acad Dermatol Venereol* 2003;**17**:440-2.
- [101] Ogden PE, Hurley DL, Cain PT. Fatal fungal endarteritis caused by *Bipolaris spicifera* following replacement of the aortic valve. *Clin Infect Dis* 1992;**14**:596-8.
- [102] Gadallah MF, White R, El-Shahawy MA, Abreo F, Oberle A, Work J. Peritoneal dialysis complicated by *Bipolaris hawaiiensis* peritonitis, successful therapy with catheter removal and oral itraconazole without the use of amphotericin. *Am J Nephrol* 1995;**15**:348-52.

- [103] Greig J, Harkness M, Taylor P. Peritonitis due to the dematiaceous molds *Exophiala dermatitidis* complicating continuous ambulatory dialysis. *Clin Microbiol Infect* 2003;**9**:713-5.
- [104] Chabasse D, Contet-Audonnet N, Bouchara JP, Basile AM. *Moississures, dermatophytes et levures, du prélèvement au diagnostic*. Paris: BioMérieux édition; 2008 (189p).
- [105] Dixon DM, Polak A. The medically important Dematiaceous fungi and their identification. *Mycoses* 1991;**34**:1-8.
- [106] Kwon-Chung KJ, Bennett JE. Phaeohyphomycosis. In: *Medical mycology*. Philadelphia: Lea and Febiger; 1992. p. 620-7.
- [107] Ramos AM, Sales Ade O, de Andrade MC, Bittencourt JF, Ramos CC. A simple method for detecting subcutaneous phaeohyphomycosis with light-colored fungi. *Am J Surg Pathol* 1995;**19**:109-14.
- [108] Abliz P, Fukushima K, Takizawa K, Nishimura K. Identification of pathogenic dematiaceous fungi and related taxa based on large subunit ribosomal DNA D1/D2 domain sequence analysis. *FEMS Imm Med Microbiol* 2004;**40**:41-9.
- [109] Al-Obaid I, Ahmad S, Khan ZU, Dinesh B, Hejab HM. Catheter associated fungemia due to *Exophiala oligosperma* in a leukemic child and review of fungemia cases caused by *Exophiala* species. *Eur J Clin Microbiol Infect Dis* 2006;**25**:729-32.
- [110] Borman AM, Linton CJ, Miles SJ. Molecular identification of pathogenic fungi. *J Antimicrob Chemother* 2008;**61**:7-12.
- [111] Ferrer C, Munoz G, Alio JL, Colom F. Polymerase chain reaction diagnosis in fungal keratitis caused by *Alternaria alternata*. *Am J Ophthalmol* 2002;**133**:398-9.
- [112] Zeng JS, de Hoog GS. *Exophiala spinifera* its allies: diagnostics from morphology to DNA bar coding. *Med Mycol* 2008;**46**:193-208.
- [113] Acland KM, Hay RJ, Groves R. Cutaneous infection with *Alternaria alternata* complicating immunosuppression, successful treatment with itraconazole. *Br J Dermatol* 1998;**138**:354-6.
- [114] Safdar A. *Curvularia* favourable response to oral itraconazole therapy in two patients with locally invasive phaeohyphomycosis. *Clin Microbiol Infect* 2003;**9**:1219-23.
- [115] Howden BP, Slavin MA, Schwarzer AP. Successful control of disseminated *Scedosporium prolificans* infection with a combination of voriconazole and terbinafine. *Eur J Clin Microbiol Infect Dis* 2003;**22**:111-3.
- [116] Negroni R, Helou SH, Petri N, Robles AM, Arechavala A, Bianchi MH. Case study: posaconazole treatment of disseminated phaeohyphomycosis due to *Exophiala spinifera*. *Clin Infect Dis* 2004;**38**:e15-e20.
- [117] Rodriguez-Tudela J, Berenguer J, Guarro J, Kantarcioglus AS, Horre R, de Hoog GS, et al. Epidemiology and outcome of *Scedosporium prolificans* infection, a review of 162 cases. *Med Mycol* 2009;**47**:359-70.
- [118] Kaliamurthy J, Kalavavthy CM, Kamaligand MD, Arvind Prasanth DA, Thomas PA. Keratitis due to coelomycetous fungus: case reports and review of the literature. *Cornea* 2004;**23**:3-12.
- [119] Taj-Aldeen SJ, Almaslamani M, Alkhal A, Bozom IA, Romanellis AM, Wickness BL, et al. Cerebral phaeohyphomycosis due to *Rhino-cladiella mackenziei* (formerly *Ramochloridium mackenziei*): a taxonomic update and review of the literature. *Med Mycol* 2010;**48**:546-56.
- [120] Malani AN, Kauffman CA. Changing epidemiology of rare mould infections, Implication for therapy. *Drugs* 2007;**67**:1803-12.

## Pour en savoir plus

Revankar SG, Sutton DA. Melanised Fungi in human Disease. *Clin Microbiol Rev* 2010;**23**:884-928.