



HAL
open science

Évaluation de l'utilisation de la salle hybride sur l'activité de chirurgie en cancérologie rénale

C. Aubert, C. Rolley, M. Mauny, J. Heuveline, E. Silve, M. Humeau, V. Le
Corre, S. Lebdai, E. Brassart, T. Culty, et al.

► **To cite this version:**

C. Aubert, C. Rolley, M. Mauny, J. Heuveline, E. Silve, et al.. Évaluation de l'utilisation de la salle hybride sur l'activité de chirurgie en cancérologie rénale. *Progrès en Urologie*, 2020, 30 (5), pp.288-295. 10.1016/j.purol.2020.02.003 . hal-03292839

HAL Id: hal-03292839

<https://univ-angers.hal.science/hal-03292839>

Submitted on 22 Aug 2022

HAL is a multi-disciplinary open access archive for the deposit and dissemination of scientific research documents, whether they are published or not. The documents may come from teaching and research institutions in France or abroad, or from public or private research centers.

L'archive ouverte pluridisciplinaire **HAL**, est destinée au dépôt et à la diffusion de documents scientifiques de niveau recherche, publiés ou non, émanant des établissements d'enseignement et de recherche français ou étrangers, des laboratoires publics ou privés.



Distributed under a Creative Commons Attribution - NonCommercial 4.0 International License

**ÉVALUATION DE L'UTILISATION DE LA SALLE HYBRIDE SUR L'ACTIVITE DE
CHIRURGIE EN CANCEROLOGIE RENALE
IMPACT OF PARTIAL NEPHRECTOMY IN A HYBRID OPERATING ROOM ON THE
ACTIVITY OF KIDNEY CANCER SURGERY**

Cécile Aubert¹, Cyrielle Rolley², Marie Mauny³, Jeanne Heuveline³, Emilie Silve³,
Margaux Humeau³, Vincent Le Corre¹, Souhil Lebdai¹, Elena Brassart¹, Thibaut
Culty¹, Nathalie Baize², Marie Christine Rousselet⁴, Cosmina Nedelcu⁵, Christophe
Aubé⁵, Antoine Bouvier⁵, Pierre Bigot¹

- 1- Service d'Urologie, CHU Angers. 4, rue Larrey – 49933 Angers
- 2- UTTIOM, Unité Transversale de Thérapeutiques Innovantes en Oncologie
Médicale, CHU Angers. 4, rue Larrey – 49933 Angers
- 3- Faculté de médecine d'Angers – 49000 Angers
- 4- Département d'anatomopathologie, CHU Angers, 4 rue Larrey, 49933 Angers
- 5- Service de radiologie, CHU Angers. 4, rue Larrey – 49933 Angers

Mots-clés : cancer du rein, néphrectomie, salle hybride, néphrectomie partielle

Keywords : renal cell carcinoma, nephrectomy, hybrid operating room, partial
nephrectomy

Correspondant :

Professeur Pierre BIGOT
Professeur des Universités – Praticien hospitalier
Service d'urologie – Centre Hospitalier Universitaire d'Angers
4, rue Larrey – 49933 Angers cedex 9
Tel : 02 41 35 58 30 ; 06 65 80 72 00
Fax : 02 41 35 53 23
PiBigot@chu-angers.fr

INTRODUCTION

La néphrectomie partielle par laparoscopie (NPS), voie ouverte ou robot-assistée (NPRA) est recommandée pour le traitement des tumeurs localisées de moins de 7 cm

(1) La chirurgie laparoscopique a permis une réduction significative des pertes sanguines péri-opératoires et de la durée de séjour hospitalier au détriment d'une durée opératoire plus longue et d'un temps d'ischémie chaude augmenté (2). Plus récemment, une étude du CCAFU a mis en évidence que comparativement à la chirurgie ouverte, la néphrectomie partielle robot-assistée permettait de diminuer le taux de complications péri-opératoires, la durée d'ischémie rénale, la durée d'hospitalisation et le taux de transfusion (3). D'autres techniques visent à minimiser le temps d'ischémie rénale péri-opératoire sans majorer le taux de saignement. Simone et al. ont proposé une technique de néphrectomie partielle après embolisation sélective des vaisseaux irrigant la tumeur rénale. Les patients avaient un premier temps opératoire d'embolisation en salle de radiologie interventionnelle puis un second temps chirurgical classique. Les inconvénients de cette procédure étaient la durée globale de ces deux procédures séparées parfois de 24h d'intervalle, entraînant un œdème lésionnel rendant la dissection difficile (4)(5).

Une salle hybride est une salle d'opération de nouvelle génération permettant de combiner des équipements de radiologie interventionnelle avec une salle d'intervention chirurgicale. Elle intègre un système pouvant réaliser des acquisitions en 2D et 3D, qui peuvent être de la fluoroscopie, de l'angiographie par soustraction numérique ou 3D, ou de l'imagerie numérique. Ces salles disposent d'un traitement de l'air conforme à celui d'un bloc opératoire, d'une qualité d'imagerie optimale, d'une table d'intervention radiotransparente et du matériel d'anesthésie adéquat (6).

En 2016, grâce à l'utilisation d'une salle hybride, il a été proposé la réalisation de

l'embolisation des vaisseaux tumoraux puis l'énucléation de la tumeur rénale par voie coelioscopique dans le même temps opératoire (NPESH) (7). Les premiers résultats étaient encourageants concernant le temps opératoire, le saignement ainsi que l'évolution de la fonction rénale post-opératoire (8). Cette technique permet également d'éviter la survenue d'un oedème post-embolisation et de réduire le risque de pseudo-anévrisme artériel (9)(10).

L'objectif de cette étude était d'évaluer l'impact de l'utilisation de la salle hybride sur la prise en charge des patients traités par chirurgie pour une tumeur localisée du rein.

MATERIEL ET METHODES

Nous avons étudié, via la base de données uroCCR, tous les patients consécutifs pris en charge par néphrectomie partielle, dans un centre universitaire pour une tumeur du rein. Pendant la période 1, de 2011 à mai 2015, les patients ont été traités par néphrectomie partielle coelioscopique ou ouverte standard (NPS) et pendant la période 2, de mai 2015 à mai 2019, les patients ont été traités par NPESH ouverte ou coelioscopique (7). Les interventions ont été effectuées par la même équipe de 5 chirurgiens titulaires, seuls les assistants et chefs de clinique qui opéraient sous la responsabilité d'un chirurgien senior titulaire ont changé pendant cette période.

Nous avons recueilli les caractéristiques des patients (âge, sexe, IMC, score ASA, rein unique), les caractéristiques tumorales (taille, localisation, R.E.N.A.L. score, histologie, TNM, grade Fuhrman), les données peropératoires (marges d'exérèse, durée opératoire, saignements, clampage, durée d'ischémie) et les données postopératoires (complications, durée d'hospitalisation, suivi, récurrences). Les complications ont été recueillies en utilisant la classification de Clavien (11).

Nous avons également étudié via la base uroCCR le nombre total de patients pris en charge chirurgicalement dans ce centre pour un cancer du rein et le nombre de néphrectomies partielles et élargies réalisées pendant ces deux périodes.

Les analyses statistiques ont été réalisées à partir du logiciel SPSS version 10.0.

Nous avons comparé les caractéristiques clinico-pathologiques des patients traités pendant les deux périodes en utilisant des tests du Khi-2 pour les variables qualitatives et des tests de Student pour les variables quantitatives. Le seuil de significativité p a été fixé à 0,05.

RESULTATS

1. Caractéristiques des patients et des tumeurs

Pendant la période 1, 87 patients ont été traités par NP (28 femmes et 59 hommes) avec un âge médian de 59 ans (28-83). Pendant la période 2, 137 patients ont été traités par NPESH (49 femmes et 88 hommes) avec un âge médian de 63 ans (27-84).

Le score ASA des patients opérés pendant la période 2 était plus élevé ($p < 0,0001$).

Les caractéristiques anatomopathologiques des tumeurs prises en charges pendant les deux périodes étaient comparables. La taille médiane des tumeurs était respectivement de 3,5 cm (0,9-12) et 3,1 cm (1-14) pendant les périodes 1 et 2 ($p=0,48$). La complexité tumorale selon le score R.E.N.A.L. était comparable pendant les deux périodes ($p=0,8$). Les tumeurs étaient de complexité faible, modérée et élevée chez respectivement 28 (39%), 35 (49%) et 9 (12%) patients pour la période 1 et 53 (40%), 61 (47%) et 17 (13%) patients pour la période 2.

Les caractéristiques des patients et des tumeurs sont reportées dans le tableau 1.

2. Comparaison des données peropératoires

La voie d'abord coelioscopique a été plus utilisée pendant la période 2 (24% vs 98% ; $p < 0,001$). Pendant la période 1, 68 (78%) des NP ont nécessité un clampage artériel avec une durée médiane d'ischémie rénale de 15 minutes (5-30). Pendant la période 2, aucun clampage artériel n'a été nécessaire.

La durée opératoire médiane totale (comprenant l'embolisation et la chirurgie pour la période 2) était plus courte pendant la période 2 (180 vs 154 minutes ; $p=0,022$). Le saignement opératoire était inférieur pendant la période 2 (375 vs 100 ml ; $p < 0,001$).

La durée d'hospitalisation était plus courte pendant la période 2 (8 vs 4 jours ; $p < 0,001$). Le taux de complication (55% vs 36% ; $p=0,002$) et leur gravité ($p=0,012$) étaient moins importants pendant la période 2. Le taux de transfusion était diminué

pendant la période 2 (12,6 vs 3,7% ; $p < 0,001$). Le taux de marges chirurgicales positives (2,3 vs 4,6 % ; $p = 0,71$) était comparable pendant les deux périodes.

Les données péri-opératoires sont reportées dans le tableau 1

3. Comparaison du suivi post-opératoire

Le suivi médian post-opératoire était respectivement de 38 mois et 7 mois pour les groupes 1 et 2 ($p < 0,0001$). Le taux de récurrences locales au terme du suivi était comparable dans les deux groupes ($p = 0,714$). Les variations de fonction rénale à 1 mois étaient comparables dans les deux groupes ($p = 0,63$).

Les données post-opératoires sont reportées dans le tableau 1

4. Évolution des pratiques pendant les deux périodes

La première NPESH a été réalisée en mai 2015. De 2011 à cette date, 232 néphrectomies pour cancer ont été faites (67 (28,8%) NP et 165 (71,2%) néphrectomies totales (NT)). Depuis mai 2015, 317 néphrectomies pour cancer ont été faites (137 (43%) NPESH et 180 (57%) NT).

L'évolution des pratiques est reportée dans la figure 2.

DISCUSSION

La NPESH est une technique fiable et une alternative intéressante à la chirurgie classique. Depuis l'utilisation de la salle hybride dans notre centre, nous avons constaté des modifications très significatives dans la prise en charge des patients traités pour une tumeur localisée du rein. La NPESH permet de limiter l'ischémie rénale, le taux de complication et la durée de séjour par rapport à la NP ouverte ou coelioscopique standard.

La comparaison des caractéristiques des patients et des tumeurs entre les deux périodes ne retrouve pas de différence. La longueur tumorale médiane était de 3,1 cm, ce qui est comparable aux séries publiées sur la NP (12)(2).

La NPESH permet de prendre en charge des patients avec le même profil que ceux pris en charge par NPS. Dans notre étude, les tumeurs avaient une complexité tumorale similaire dans les deux groupes et les patients avaient plus de comorbidités dans le groupe traité pendant la période 2. Il est possible que la limitation du risque de saignement et l'augmentation des possibilités de coelioscopie nous aient permis de traiter des patients plus âgés et plus fragiles.

La voie d'abord coelioscopique a été utilisée dans la quasi-totalité des cas pendant la période 2. Ceci explique, en partie, la diminution des durées d'hospitalisation. L'utilisation de la salle hybride et l'embolisation préopératoire des tumeurs nous a permis de faciliter l'exérèse chirurgicale coelioscopique. En effet, cette technique ne nécessite pas le contrôle du pédicule vasculaire rénal et dans la plupart des cas, aucune suture n'est nécessaire (7)(8)(10)(13). Seuls deux patients ont été traités par voie ouverte et embolisation pendant la période 2. La première patiente avait un antécédent de maladie de Crohn et de multiples chirurgies abdominales. Elle avait une iléostomie du côté de la lésion rénale et une lombotomie classique a été préférée dans

ce contexte. Le second patient, de 43 ans présentait un rein unique en position pelvienne, une tumeur de 14 cm et une volumineuse éventration médiane. Les vaisseaux rénaux n'étaient pas accessibles à la dissection car ils se situaient sous la tumeur et au niveau du pelvis. C'est ce patient pour lequel le saignement per opératoire (4 litres) et la durée opératoire (330 minutes) ont été les plus importants. Les suites opératoires ont cependant été simples et l'exérèse chirurgicale complète.

La durée opératoire médiane était plus rapide pendant la période 2 et ce malgré le temps dédié à l'embolisation et au repositionnement du patient en décubitus latéral. Le temps de chirurgie seule était très inférieur (75 minutes) à ce qui est rapporté habituellement pour ce type de chirurgie (14). Cette technique permet ainsi de limiter le temps de curarisation et de chirurgie abdominale. Cela pourrait avoir également une incidence positive sur les suites opératoires.

Un des bénéfices de cette technique est la réduction des saignements peropératoires grâce à l'embolisation sélective des vaisseaux tumoraux. Cette diminution des saignements est directement corrélée à une baisse du taux de transfusion qui est aussi expliquée par une baisse des saignements postopératoires. Nous avons ainsi constaté moins de saignements actifs et d'hématomes pendant la période 2. Cette technique n'exclue cependant pas totalement le risque d'hémorragie post-opératoire. En effet, deux patients ont eu une nouvelle embolisation rénale pour un saignement secondaire. Dans un premier cas le saignement était survenu à partir d'une petite artériole présente au moment de l'artériographie rénale initiale puis secondairement spasmée et qui n'avait finalement pas été embolisée. La persistance d'un saignement en salle de réveil nous a conduit à procéder à une ré-embolisation immédiate. Dans le second cas, le saignement provenait de l'exérèse d'un fragment de parenchyme rénal non embolisé en raison d'une mauvaise identification du site tumoral. Un saignement

secondaire est survenu au troisième jour post-opératoire et a nécessité une nouvelle embolisation.

D'une manière générale nous avons constaté des complications plus sévères pendant la période 1 ($p = 0,012$) et n'avons pas constaté plus de fistule urinaire pendant la période 2. Ces résultats concordent avec l'étude de Benoit et al. (13) qui met en évidence une proportion plus importante de complications classées Clavien 1 dans le groupe opéré par NPESH que dans le groupe opéré par néphrectomie partielle robot-assistée, pourtant source d'autant de complications. Dans le groupe traité par NEPSH, la complication la plus fréquente était la survenue d'un syndrome post-embolisation caractérisé par un fébricule prolongé. Ce syndrome survient préférentiellement en cas d'embolisation d'un territoire vasculaire du rein plutôt qu'en cas d'embolisation des artères uniquement à destinée tumorale. En effet, toutes les tumeurs ne sont pas hypervascularisées et certaines n'ont pas de vaisseaux propres ce qui conduit à sacrifier une zone limitée de parenchyme rénal sain (15).

Il est également important de noter que les complications post-opératoires sont souvent associées aux comorbidités du patient et que les patients opérés d'une NPESH avaient un score ASA plus élevé. Pour exemple, un des patients du groupe NPESH est décédé en postopératoire d'un arrêt cardiaque secondaire à un asthme déséquilibré et avait de nombreux antécédents cardiovasculaires (HTA, valvulopathie aortique, valve mécanique).

Le taux de marges positives entre les deux groupes n'était pas significativement différent et souligne la fiabilité de la NPESH par rapport à la technique de référence. Le taux de marges positives dans notre étude était comparable entre les deux groupes, et légèrement inférieur aux données actuelles rapportées par laparoscopie standard (16).

Nous n'avons pas constaté plus de récurrences chez les patients opérés pendant la période 2 mais le suivi plus court inhérent à la méthodologie de l'étude est également à prendre en compte. En analysant plus précisément les 4 patients qui ont récidivé pendant la période 2, nous avons constaté que deux étaient en marges chirurgicales positives, un avait un carcinome de Bellini et un avait un stade pT3a par envahissement de la graisse.

Les patients du groupe NPS ont été inclus de manière rétrospective, nous avons donc un certain nombre de données manquantes pour ces sujets notamment concernant la fonction rénale. L'évaluation de la fonction rénale à distance de l'opération était donc impossible et nous n'avons pu prendre en considération que la fonction rénale post-opératoire immédiate qui n'est pas significativement différente de la fonction rénale préopératoire pendant les deux périodes. Dans l'étude de Panayotopoulos et al. la fonction rénale des patients opérés par NPESH ne variait pas à 6 mois (8). L'embolisation pré-opératoire immédiate permet de s'affranchir d'un temps de clampage de l'artère rénale. En contrepartie, une faible portion de parenchyme rénal sain est sacrifiée. Il nous semble que ce volume de parenchyme rénal dévascularisé pourrait être comparable à celui qui serait consécutif à de points de rapprochement hémostatique d'une tranche de section parenchymateuse au cours d'une néphrectomie traditionnelle. Des études de volumétrie rénale et d'évaluation de la fonction rénale après NPESH sont en cours et pourront mieux définir l'intérêt de cette technique sur la préservation de la fonction rénale.

Pendant la seconde période et depuis l'utilisation de la salle hybride, nous avons constaté une augmentation du nombre de néphrectomies partielles réalisées dans notre centre. Cela est en concordance avec les pratiques actuelles rapportées (17).

Cette étude comporte plusieurs biais. La plupart des NPESH ont été réalisées par le même urologue et ont été comparées au NPS réalisées par plusieurs praticiens différents. Même si cette étude a été réalisée sur une courte période, il est possible que l'amélioration des résultats péri-opératoires soit également liée à une modification plus large des pratiques (développement de la réhabilitation précoce) et à une augmentation de l'expérience des opérateurs. Le suivi oncologique est limité et l'évaluation de l'évolution de la fonction rénale n'a pas été possible à long terme. Une autre limite de cette étude est l'absence de comparaison directe avec la laparoscopie robot-assistée qui apparaît aujourd'hui s'imposer comme la technique de référence pour la NP. En effet, la NP robot assistée est une technique disponible dans un grand nombre de centres en raison de la diffusion du robot chirurgical *Da Vinci*. Contrairement à la NPESH, elle ne nécessite pas de salles hybrides, celles-ci sont présentes essentiellement dans des centres hospitaliers ou des cliniques regroupant de multiples spécialités. Enfin, la NPESH nécessite une collaboration étroite entre radiologue et chirurgien. Ce dernier point peut également être un frein au développement de la technique.

CONCLUSION

L'utilisation de la salle hybride a permis de développer la NPESH et de limiter certaines complications fréquentes dans les NPS, de réduire le temps d'hospitalisation et de limiter au maximum l'ischémie rénale. De ce fait, cette technique semble être une alternative intéressante à la NPS. Elle est récente et pour le moment peu utilisée mais le développement des salles hybrides dans les centres de soin devrait permettre son développement. La poursuite du suivi des patients opérés par NPESH permettra d'avoir plus de recul sur la technique et ses bénéfices à plus longs termes.

TABLEAUX ET FIGURES

Tableau 1 : Caractéristiques pré et post-opératoires des patients et des tumeurs en fonction de la période de prise en charge. La période 2 correspond à l'utilisation de la salle hybride et à l'embolisation systématique des tumeurs en préopératoire immédiat.

Figure 1 : Artériographie en salle hybride, avant et après embolisation de la tumeur (selon Borojeni et al (10)).

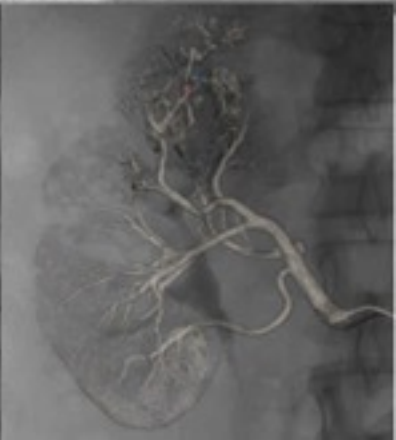
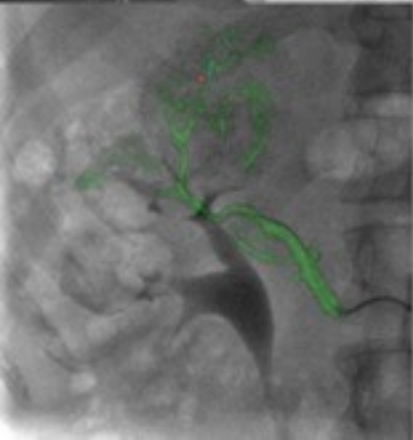
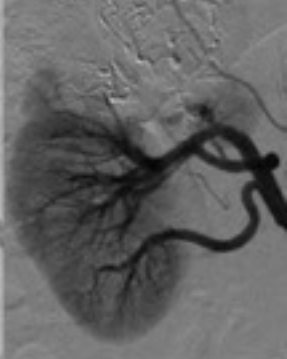
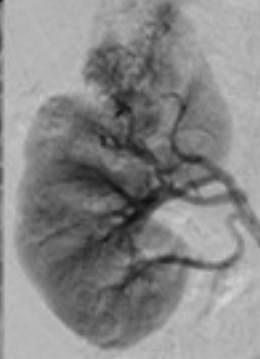
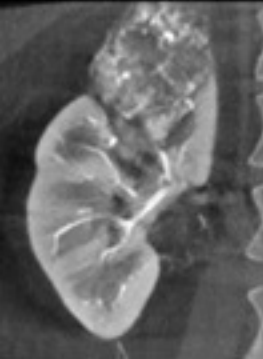Figure 2 : Évolution de la chirurgie rénale pour cancer dans un centre hospitalo-universitaire depuis l'utilisation de la salle hybride (mai 2015) et le développement de la néphrectomie partielle après embolisation.

REFERENCES

1. Bensalah K, Albiges L, Bernhard J-C, Bigot P, Bodin T, Boissier R, et al. [French ccAFU guidelines - Update 2018-2020: Management of kidney cancer]. *Prog Urol*. 2018 Nov;28(12S):S3–31.
2. Gill IS, Kavoussi LR, Lane BR, Blute ML, Babineau D, Colombo JR, et al. Comparison of 1,800 laparoscopic and open partial nephrectomies for single renal tumors. *J Urol*. 2007 Jul;178(1):41–6.
3. Peyronnet B, Seisen T, Oger E, Vaessen C, Grassano Y, Benoit T, et al. Comparison of 1800 Robotic and Open Partial Nephrectomies for Renal Tumors. *Ann Surg Oncol*. 2016;23(13):4277–83.
4. Simone G, Papalia R, Guaglianone S, Carpanese L, Gallucci M. Zero ischemia laparoscopic partial nephrectomy after superselective transarterial tumor embolization for tumors with moderate nephrometry score: long-term results of a single-center experience. *J Endourol*. 2011 Sep;25(9):1443–6.
5. D’Urso L, Simone G, Rosso R, Collura D, Castelli E, Giacobbe A, et al. Benefits and shortcomings of superselective transarterial embolization of renal tumors before zero ischemia laparoscopic partial nephrectomy. *Eur J Surg Oncol*. 2014 Dec;40(12):1731–7.
6. Benoit M, Bouvier A, Bigot P. [Hybrid operating room: For what?]. *Prog Urol*. 2017 Nov;27(14):841–4.
7. Bigot P, Bouvier A, Panayotopoulos P, Aubé C, Azzouzi AR. Partial nephrectomy after selective embolization of tumor vessels in a hybrid operating room: A new approach of zero ischemia in renal surgery. *J Surg Oncol*. 2016 Feb;113(2):135–7.
8. Panayotopoulos P, Bouvier A, Besnier L, Rousselet MC, Nedelcu C, Baize N, et al. Laparoscopic partial nephrectomy following tumor embolization in a hybrid room. Feasibility and clinical outcomes. *Surg Oncol*. 2017 Dec;26(4):377–81.
9. Benoit M, Bouvier A, Panayotopoulos P, Culty T, Guillonneau B, Aube C, et al. Laparoscopic Partial Nephrectomy After Selective Embolization and Robot-Assisted Partial Nephrectomy: A Comparison of Short-Term Oncological and Functional Outcomes. *Clin Genitourin Cancer*. 2018;16(6):453–7.
10. Borojeni S, Borojeni A, Panayotopoulos P, Bouvier A, Aubé C, Azzouzi A-R, et al. Study of Renal and Kidney Tumor Vascularization Using Data from Preoperative Three-dimensional Arteriography Prior to Partial Nephrectomy. *Eur Urol Focus*. 2018 Aug 2;
11. Clavien PA, Barkun J, de Oliveira ML, Vauthey JN, Dindo D, Schulick RD, et al. The Clavien-Dindo classification of surgical complications: five-year experience. *Ann Surg*. 2009 Aug;250(2):187–96.
12. Peyronnet B, Seisen T, Oger E, Vaessen C, Grassano Y, Benoit T, et al. Comparison of 1800 Robotic and Open Partial Nephrectomies for Renal

Tumors. *Ann Surg Oncol*. 2016;23(13):4277–83.

13. Leow JJ, Heah NH, Chang SL, Chong YL, Png KS. Outcomes of Robotic versus Laparoscopic Partial Nephrectomy: an Updated Meta-Analysis of 4,919 Patients. *J Urol*. 2016;196(5):1371–7.
14. Benoit M, Bouvier A, Panayotopoulos P, Culty T, Guillonneau B, Aube C, et al. Laparoscopic Partial Nephrectomy After Selective Embolization and Robot-Assisted Partial Nephrectomy: A Comparison of Short-Term Oncological and Functional Outcomes. *Clin Genitourin Cancer*. 2018;16(6):453–7.
15. Borojeni S, Borojeni A, Panayotopoulos P, Bouvier A, Aubé C, Azzouzi A-R, et al. Study of Renal and Kidney Tumor Vascularization Using Data from Preoperative Three-dimensional Arteriography Prior to Partial Nephrectomy. *Eur Urol Focus*. 2018 Aug 2;
16. Tabayoyong W, Abouassaly R, Kiechle JE, Cherullo EE, Meropol NJ, Shah ND, et al. Variation in Surgical Margin Status by Surgical Approach among Patients Undergoing Partial Nephrectomy for Small Renal Masses. *J Urol*. 2015 Dec;194(6):1548–53.
17. Pignot G, Méjean A, Bernhard J-C, Bigot P, Timsit M-O, Ferriere J-M, et al. The use of partial nephrectomy: results from a contemporary national prospective multicenter study. *World J Urol*. 2015 Jan;33(1):33–40.



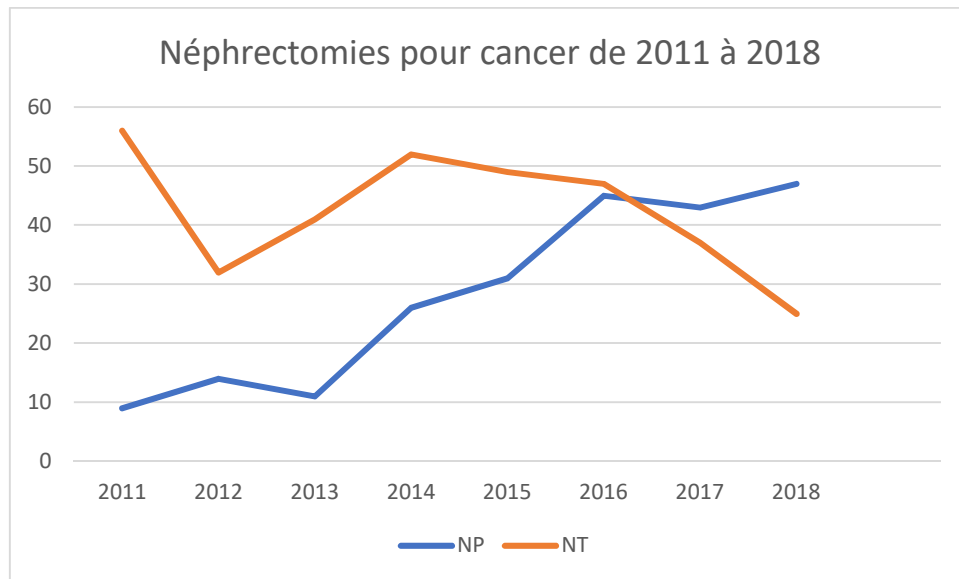


Figure 2 : Évolution de la chirurgie rénale pour cancer dans un centre hospitalo-universitaire depuis l'utilisation de la salle hybride (mai 2015) et le développement de la néphrectomie partielle après embolisation

			Néphrectomies partielles standards (2011 - 2015)	Néphrectomies partielles après embolisation en salle hybride (2015 - 2019)	p	
			n = 87	n = 137		
CARACTERISTIQUES PATIENTS	Sexe n (%)	femme	28 (32,2)	49 (35,8)	0.66	
		homme	59 (67,8)	88 (64,2)		
	Age médian (années)		59 [28; 83]	63 [27; 84]	0.068	
	IMC médian (kg/m ²)		26,3 [20,1; 44,6]	27,1 [16,3; 46,4]	0.531	
	Score ASA n (%)	1	16 (36,4)	14 (10,3)	< 0.0001	
		2	19 (43,2)	81 (59,6)		
3		7 (15,9)	40 (29,4)			
4		2 (4,6)	1 (0,74)			
non-évalués		43	1			
Rein unique n (%)		1 (1,1)	3 (2,2)	1		
TUMEUR	Taille médiane de la tumeur (cm)		3,5 [0,9; 12]	3,1 [1; 14]	0.489	
	RENAL score n (%)	complexité faible (4 à 6)	28 (38,9)	53 (40,5)	0.852	
		complexité modérée (7 à 9)	35 (48,6)	61 (46,6)		
		complexité élevée (10 à 12)	9 (12,5)	17 (13)		
		non-évalués	18	7		
	Malignité n (%)	TOTAL		75 (83,3)	112 (81,2)	0.542
		Malin	CRCC	55 (63,2)	82 (59,8)	
			TP	16 (18,3)	18 (13,1)	
			chromophile	2 (2,2)	10 (7,2)	
			autres	2 (2,2)	2 (1,4)	
Bénin		TOTAL		15 (16,7)	26 (18,8)	
		oncocytome	4 (4,5)	6 (4,3)		
		angiomyolipome	6 (6,8)	16 (11,6)		
	autre	5 (5,7)	4 (2,9)			

	Anapath n (%)	pT	1	69 (94,5)	91 (85)	0.315
			2	1 (1,4)	6 (5,6)	
			3	3 (4,1)	10 (9,3)	
			non-évalués	2	5	
	Fuhrman n (%)		1	2 (2,8)	13 (12,6)	0.036
			2	38 (53,5)	65 (63,1)	
			3	27 (38)	22 (21,4)	
			4	4 (5,6)	3 (2,9)	
			non-évalués	4	9	
CHIRURGIE	Marges chirurgicales positives, n (%)			2 (2,3)	6 (4,6)	0.713
	Type de chirurgie n (%)	Coelioscopie		23 (26,4)	135 (98,5)	< 0.0001
		Ouverte		64 (73,6)	2 (1,4)	
	Durée opératoire médiane sans embolisation (min)			180 [75; 300]	75 [32; 240]	< 0.0001
	Durée opératoire médiane procédure totale (min)			180 [75; 300]	154 [81; 330]	0.022
	Clampage , n (%)			58 (67,4)		
	Durée médiane d'ischémie (min)			15 [5; 30]		
Saignement médian peropératoire (mL)			375 [0; 1800]	100 [0; 4000]	0.05	
COMPLICATIONS	Complications, n(%)			48 (55,2)	46 (33,6)	0.002
	Clavien n (%)		1	13 (14,9)	21 (15,3)	0.012
			2	19 (21,8)	13 (9,4)	
			3	10 (11,4)	6 (4,3)	
			4	3 (3,4)	5 (3,6)	
			5	3 (3,4)	1 (0,7)	
Transfusions, n (%)			11 (12,6)	5 (3,7)	0.016	
POST-	Durée médiane d'hospitalisation (jours)			8 [4; 28]	4 [2; 28]	< 0.0001
	Durée médiane de suivi (mois)			38 [1; 81]	7	< 0.0001

Récidive locale / métastase, n (%)	5 (6)	4 (3,2)	0.714	
MDRD médian, ml/min	préop	86 [29; 153]	94 [31; 203]	0.16
	postop	91 [19; 153]	96 [22; 167]	0.204
	Variation MDRD (%)	4 [-64; 74]	5 [-80; 77]	0.63