



**HAL**  
open science

## Prévalence de la sclérose tubéreuse de Bourneville chez des patients pris en charge pour un angiomyolipome rénal

P. Maulaz, M.C. Malinge, D. Farges, O. Ingster, A.R. Azzouzi, P. Bigot

### ► To cite this version:

P. Maulaz, M.C. Malinge, D. Farges, O. Ingster, A.R. Azzouzi, et al.. Prévalence de la sclérose tubéreuse de Bourneville chez des patients pris en charge pour un angiomyolipome rénal. Progrès en Urologie, 2020, 30 (10), pp.500-506. 10.1016/j.purol.2020.05.011 . hal-02953579

**HAL Id: hal-02953579**

**<https://univ-angers.hal.science/hal-02953579>**

Submitted on 26 Sep 2022

**HAL** is a multi-disciplinary open access archive for the deposit and dissemination of scientific research documents, whether they are published or not. The documents may come from teaching and research institutions in France or abroad, or from public or private research centers.

L'archive ouverte pluridisciplinaire **HAL**, est destinée au dépôt et à la diffusion de documents scientifiques de niveau recherche, publiés ou non, émanant des établissements d'enseignement et de recherche français ou étrangers, des laboratoires publics ou privés.



Distributed under a Creative Commons Attribution - NonCommercial 4.0 International License

Titre :

Prévalence de la sclérose tubéreuse de Bourneville chez des patients pris en charge pour un Angiomyolipome rénal.

Auteurs :

*Pierre Maulaz (pmz84@hotmail.fr) interne, 4 rue Larrey 49100 CHU Angers, Service d'urologie*

*Marie claire Malinge, (McMalinge@chu-angers.fr) PH, 4 rue Larrey 49100 CHU Angers, département de génétique*

*Denis Farges, (Denis.Farges@chu-angers.fr) PH, 4 rue Larrey 49100 CHU Angers, département de génétique*

*Olivier Ingster, (Ollngster@chu-angers.fr) PH, 4 rue Larrey 49100 CHU Angers, département de génétique*

*Abdel Rahmène Azzouzi, (ARazzouzi@chu-angers.fr) PU chef de service, 4 rue Larrey 49100 CHU Angers, service d'urologie*

*Pierre Bigot, (PiBigot@chu-angers.fr) PU, 4 rue Larrey 49100 CHU Angers, service d'urologie*

## INTRODUCTION

L'angiomyolipome (AML) rénal est une tumeur bénigne rare dont la prévalence dans la population est de 0,44% [1]. Sur le plan histologique, l'AML rénal présente trois composantes, une vasculaire dystrophique, une musculaire lisse et une adipeuse caractéristique [2,3,4]. Le plus souvent il s'agit de tumeurs de petit volume et asymptomatiques. Les AML symptomatiques de diamètre supérieur à 4 cm et ceux de moins de 4 cm mais entraînant des symptômes doivent être traités par embolisation sélective ou néphrectomie partielle [3,4,6]. Les complications d'un AML rénal sont principalement des douleurs lombaires (41 %), une hématurie (11 %) et un saignement retro-péritonéal par rupture tumorale [4,5,6,7]. L'aspect en imagerie de l'AML est singulier, avec la présence de zones d'hypodensité adipeuses au scanner, se rehaussant de manière homogène après injection de produit de contraste [9,10,11]. Dans la majorité des cas, il survient en dehors de tout contexte génétique, de façon isolée et avec une nette prédominance féminine [7,8]

L'AML survient chez 40 à 80 % des patients atteints d'une sclérose tubéreuse de Bourneville (STB) [15,16,17,18]. La STB est une maladie génétique rare (1/6000 naissances), autosomique dominante et responsable de tumeurs bénignes (hamartomes) dans divers tissus dont les AML dans le rein [7,8]. Son diagnostic peut être confirmé par la recherche de mutations sur les gènes TSC1 et TSC2 qui codent pour l'hamartine et la tuberine. Les organes préférentiellement atteints sont les reins, la peau chez l'adulte, et le cerveau chez l'enfant. Les AML rénaux touchent la majorité des patients porteurs d'une STB. Ils sont nombreux, bilatéraux et volumineux, surtout en cas de mutation du gène TSC2 [18]. Des kystes rénaux sont présents chez 14 à 45 % des adultes atteints de STB. Ils sont bilatéraux dans 22 à 60 % des cas [19]. L'association entre STB et tumeurs rénales malignes reste discutée, avec un taux de cancer de 0,5 à 4,2 % [15,16]. La pénétrance et l'expressivité sont variables, ce qui explique l'extrême variabilité des tableaux cliniques.

La majorité des patients (96%) porteurs d'une STB ont une atteinte cutanée [19,21]. Les macules hypo pigmentées sont en général les manifestations les plus précoces, suivies des angiofibromes faciaux, des fibromes unguéaux, des plaques fibreuses lombaires (plaques « peau de chagrin »), et des lésions cutanées en confetti. Il existe également des lésions de l'email dentaire [13,14].

Les autres lésions chez l'adulte atteint de STB sont entre autres neurologiques (dominés essentiellement par des crises convulsives), ophtalmologiques, cardiaques et pulmonaires.

Le diagnostic de STB est évoqué cliniquement selon des critères spécifiques (*Figure 1*) et confirmé par un test génétique (mutation des gènes TSC1 et 2). La STB est une maladie grave, son taux de mortalité est de 14% [19,21], le pronostic de cette pathologie est dominé par l'atteinte cérébrale et rénale [5,12,15]. Son traitement est complexe et doit être entrepris dans un contexte de réseau pluridisciplinaire spécialisé. Récemment l'utilisation d'un inhibiteur de mTor a reçu l'AMM pour certaines indications de STB avec atteinte rénale et cela du fait d'une diminution du volume de plus de 50% des AML suite à l'introduction du traitement [30].

L'incidence de la STB chez les patients atteints d'AML est variable dans la littérature avec des incidences reportées allant de 10 à 17% [7]. La STB est une maladie grave et bien souvent méconnue responsable d'une morbidité importante notamment rénale [19,21]. La prise en charge d'AML en urologie est courante et nécessite de ne pas méconnaître une STB sous-jacente qui changerait ainsi la prise en charge et le pronostic. L'objectif de cette étude était d'utiliser une série contemporaine de patients traités en urologie pour un AML afin d'identifier le taux de STB dans cette population.

## **MATERIEL ET METHODES**

Nous avons réalisé une étude épidémiologique, descriptive, rétrospective, mono centrique, observationnelle. Les patients inclus étaient des patients adultes traités pour un AML dans un service hospitalo-universitaire entre mars 2009 et juin 2016. Le diagnostic d'AML rénal était radiologique (TDM abdominal) ou histologique (biopsie ou pièce opératoire).

Dans le cadre de leur suivi urologique classique, chaque patient ayant présenté un diagnostic d'AML rénal pendant cette période a été vu en consultation entre juin 2016 et juin 2017 pour un examen exhaustif comprenant un interrogatoire complet, une réévaluation des antécédents personnels et familiaux et de l'histoire clinique. Un examen physique complet était réalisé avec études des téguments et phanères de l'ensemble de la surface corporelle. Nous recherchions les lésions dermatologiques les plus fréquentes dans la STB : des angiofibromes, des macules hypo pigmentées, des taches cutanées en confettis, des plaques frontales, des fibromes buccaux et péri-unguéaux (tumeurs de Koenen). Un examen clinique palpatoire des cicatrices, de l'abdomen, des fosses lombaires, cardiopulmonaire et neurologique était conduit. Des pathologies ophtalmologiques et au mieux un résultat de fond d'œil étaient recherchés dans les antécédents des patients.

Une TDM abdominale était proposée aux patients identifiés à risque élevé de STB selon des critères cliniques spécifiques dans l'objectif de rechercher la récurrence d'un AML.

Les critères d'évaluation clinique pour orienter les patients vers un dépistage génétique étaient basés sur des critères édictés par la conférence de consensus de 2012 et reportés dans la figure 1 [17,19,27]. La classification comprend des critères cliniques majeurs et mineurs (figure 1). La présence de deux critères majeurs ou un critère majeur et deux critères mineurs sont en faveur d'un diagnostic très probable de STB. Un critère majeur et un

critère secondaire sont en faveur d'un diagnostic probable. Enfin, en cas de présence d'un critère majeur ou d'au moins deux critères secondaires, le diagnostic de STB est peu probable.

Une consultation de conseil génétique et la recherche d'une mutation dans les gènes TSC1 et TSC2 était proposée à chaque patient présentant un risque clinique probable ou très probable de STB. Les patients pouvaient refuser le dépistage génétique.

## RESULTATS

### *Caractéristiques de la population et prise en charge des angiomyolipomes*

Nous avons inclus 28 patients pris en charge pour un AML. L'âge médian des patients était de 62 ans (extrêmes 36 à 82 ans). La cohorte était représentée majoritairement par des femmes (89%). La taille moyenne des AML au moment du diagnostic était de 4,6 cms (extrêmes 1 à 12 cms). Le diagnostic d'AML était fait fortuitement sur une imagerie chez 15 (47%) patients, et dans un contexte de douleurs lombaires, d'hématurie et de choc hémorragique chez respectivement 9 (28%), 5 (16%) et 3 (9%) patients.

Les AML ont été pris en charge par néphrectomie élargie, néphrectomie partielle, embolisation et surveillance simple dans respectivement 6 (21%), 15 (54%), 2 (7%) et 5 (18%) cas. (*Tableau 1*)

### *Résultats du dépistage de la STB*

Au moment du diagnostic d'AML, 3 (11%) patients avaient une STB connue. Nous avons revu en consultation d'urologie tous les patients et identifiés des phénotypes de STB très probable, probable, et peu probable chez respectivement 6 (21%), 2 (7%), et 3 (11%) patients. L'atteinte clinique la plus évocatrice d'une STB était une atteinte cutanée (Angiofibromes de la face) retrouvée chez 7 (25%) patients. (*Figure 2*)

Parmi les 8 (28 %) patients présentant des critères cliniques évocateurs, une mutation des gènes TSC1 et TSC2 a été identifiée chez les 3 patients ayant une STB déjà diagnostiquée, 2 patients ont refusé le test génétique et 3 patients ont eu une recherche négative. Au cours de cette consultation de suivi des AML, nous avons identifié une tumeur de vessie (PT1 haut grade), une tumeur du rein et une récurrence d'AML qui a été embolisée (chez une patiente atteinte de la STB).

### ***Caractéristiques des angiomyolipomes dans la population atteinte de STB***

Chez les 3 patients, 2 femmes et un homme porteurs d'une STB, les symptômes cliniques évocateurs étaient des taches hypo mélaniques (2 patients), des angiofibromes de la face (2 patients) et à l'imagerie l'association d'AML et de kystes bénins des reins (3 patients).

Deux patients atteints de STB présentaient des symptômes conduisant au diagnostic d'AML (taille AML : 5,5 et 10 cm). Les symptômes étaient essentiellement des douleurs lombaires et une hématurie. Un patient présentait des fibromes périnucléaires et des lésions cutanées en confetti. Au moment du diagnostic la taille moyenne des AML était de 6,25 cms (extrêmes 2,5 à 10 cms). La prise en charge thérapeutique chez ces patients a été une néphrectomie partielle pour deux patients et une surveillance clinique et par imagerie pour un patient (taille AML : 2,5cm). L'âge moyen au diagnostic d'AML chez les patients atteints de STB était de 49 ans.



## DISCUSSION

Nous avons identifié 3 patients (11%) atteints de STB dans notre population traitée en urologie pour un AML. Le diagnostic de STB préexistait à la prise en charge de l'AML chez ces 3 patients. Ces résultats sont proches de l'étude de Steiner et al qui retrouvait 3 (17%) patients atteints de STB dans leur série de 24 patients [7].

La pénétrance de la STB est variable et il est possible de faire un diagnostic de STB à l'âge adulte à partir de manifestations urologiques. Parmi les signes cliniques évocateurs d'une STB, les angiofibromes de la face étaient les plus fréquemment retrouvés dans notre population (figure 2). Nous n'avons cependant pas établi de nouveau diagnostic formel génétique de STB à partir de cette consultation de dépistage chez les patients suivis pour AML. Parmi les 8 patients présentant des critères cliniques évocateurs de STB, 3 présentaient des mutations des gènes TSC1 et TSC2, 3 patients avaient une recherche négative et 2 ont refusé le dépistage génétique.

Les gènes TSC1 et TSC2 sont localisés respectivement sur les chromosomes 9 et 16, ils codent respectivement pour l'hamartine et la tubérine protéines qui régulent la prolifération cellulaire et interviennent dans la voie mTor. Ce sont des gènes suppresseurs de tumeur. Le gène TSC1 est situé sur le bras long du chromosome 9 et est composé de 23 exons dont 21 codants (3,4 kd). Le gène TSC2 est situé sur le bras court du chromosome 16 et est composé de 42 exons dont 41 codants (5,4 kd). Il a été identifié plusieurs types de mutations dont les plus fréquentes sont un non-sens (29 %), une micro délétion (27%), un faux sens (19%), une mutation des sites d'épissages (17%) et une micro-insertion (8 %). A noter que la majorité des mutations (83%) se font aux dépens du gène TSC2 [18]. La recherche de ces mutations se fait par séquençage haut débit (NGS) et recherche de grandes délétions (MLPA) dans des laboratoires spécialisés. Il s'agit d'un processus long et coûteux réalisé essentiellement dans deux laboratoires en France (Saint Etienne et Angers).

Il faut également préciser que ce test a une très forte valeur prédictive positive mais une faible valeur prédictive négative. En effet dans 15% des cas le patient présente une STB avec pourtant un test génétique négatif et cela du fait d'un génotype de STB de type mosaïque [18]. Il est admis dès lors, que le diagnostic de STB est établi lorsque les critères cliniques sont très évocateurs (*figure 1*). Nos résultats de prévalence de la STB étaient probablement sous évalués.

Parmi notre cohorte, 6 patients présentaient un phénotype de STB très probable dont 3 avec un dépistage génétique négatif. Ces 3 patients sont très probablement porteurs d'une STB de type mosaïque. Il a été proposé à ces patients atteints d'une forme paucisymptomatiques, une surveillance régulière clinique et échographique.

Dans notre série, les patients porteurs d'une STB présentaient des AML multiples et volumineux, responsables de symptômes à type de douleurs lombaires et d'hématurie. Nous avons constaté une récurrence d'AML de 5 cm chez un patient.

Dans la littérature, les AML décrits dans la population de STB touchent 40- 80 % des patients [15, 16, 17, 18]. Ils sont nombreux, bilatéraux et volumineux [18], (surtout en cas de mutation du gène TSC2) [16, 18] et peuvent ainsi engendrer dans de rares cas une insuffisance rénale chronique [19]. Néanmoins la réduction néphronique est le plus souvent liée dans cette pathologie aux différentes prises en charges thérapeutiques (embolisation, néphrectomie partielle) [19]. Les AML sont découverts fortuitement le plus souvent mais peuvent être responsables de douleurs lombaires (11-20%), une hématurie (5-20 %) et plus rarement d'un saignement retro-péritonéal (4-5%) [15, 16, 17]. La croissance des AML est majeure dans la deuxième décennie de vie [16] avec des croissances pouvant atteindre plus de 4 cm/an [16]. Leur prévalence est de 62% après 16 ans [16]. Les complications hémorragiques restent exceptionnelles avant 20 ans [16]. Par la suite la croissance des AML se ralentit. On ignore s'il existe un âge au-delà duquel elle devient nulle [16]. A l'âge adulte

les deux complications majeures sont la rupture hémorragique d'un AML et une insuffisance rénale chronique. Les AML deviennent la première cause de mortalité après 30 ans [16]. Il existe au moins un cas de transformation maligne d'un AML rénal rapporté dans la littérature [20]. Ces risques justifient, la nécessité d'un suivi clinique et en imagerie régulier [16, 19].

Il existe des recommandations claires quant au rythme et au type de suivi urologique des patients atteints de STB [27]. Les protocoles rapportés dans la littérature sont variables mais une surveillance par TDM ou IRM rénale régulière, tous les deux ans est le standard [16,19,27].

Nous avons identifié une tumeur du rein et une tumeur de vessie au cours du suivi des patients traités pour un AML. Ces deux patients n'avaient pas de STB. Il n'y a à ce jour pas d'association décrite entre les tumeurs du rein, de la vessie et les AML. Ces découvertes sont probablement fortuites.

Notre étude est limitée par son caractère rétrospectif et son faible effectif inhérent à la rareté de cette pathologie. Une limite supplémentaire est à noter aussi dans l'absence de réalisation systématique d'une TDM cérébrale dans notre cohorte. En effet les lésions cérébrales sont fréquentes dans cette pathologie [15,19], cet examen aurait pu aider au diagnostic. La faible valeur prédictive du test génétique et le refus de deux patients de faire le dépistage génétique limitent également l'interprétation des résultats. Le taux de STB est probablement sous-évalué dans notre étude et plus proche de 20% (6 patients) en réalité.

## **CONCLUSION**

Dans cette étude, 8 (29%) patients présentaient des critères cliniques évocateurs de STB. Le diagnostic a été confirmé formellement par dépistage des mutations TSC1 et TSC2 chez 3 (11%) patients mais le résultat est très probablement sous-évalué. La fréquence relativement fréquente de la STB chez les patients suivis pour un AML nécessite la recherche de signes cliniques évocateurs.

**Légendes des tableaux et figures :**

Tableau 1 : Caractéristiques des patients et des tumeurs

Figure 1 : Critères cliniques de STB

Figure 2 : Répartition des lésions cutanées évocatrices de STB chez les patients suivis pour un AML

## **Bibliographie**

1. Fittschen A, Wendlik I, Oetzuerk S, Kratzer W. Prevalence of sporadic renal angiomyolipoma: a retrospective analysis of 61,389 in- and out-patients. *Abdom Imaging*. 2014 Oct;39(5):1009-13
2. Chen SS, Lin AT, Chen KK, Chang LS. Renal angiomyolipoma experience in 20 years in Taiwan. *Eur Urol* 1997 ; 32: 175-178.
3. De Luca S, Terrone C, Rocca Rossetti S. Management of renal angiomyolipoma : a report of 53 cases. *Br J Urol* 1999;83: 215-218.
4. Khaitan A, Hemal AK, Seth A, Gupta NP, Gulati MS, Dogra PN. Management of renal angiomyolipoma in complex clinical situations. *Urol. Int* 2001; 67: 28-33.
5. Chan KW, Chan KL. Spontaneous rupture of renal tumors presenting as surgical emergency. *Br J Urol* 1993; 71: 253-255.
6. Zagoria RJ, Dyer RB, Assimos DG. Spontaneous peripheric hemorrhage : imaging and management. *J. Urol* 1991; 145: 468-471.
7. Steiner MS, Goldman SM, Fishman EK, Marshall FF. The natural history of renal angiomyolipoma. *J Urol* 1993; 150: 1782-1786.
8. Oesterling JE, Fishman ET, Goldman SM, Marshall FF. The management of renal angiomyolipoma. *J Urol* 1986; 135: 1121-1124.
9. Jinzaki M, Tanimoto A, Narimatsu Y. Angiomyolipoma: imaging findings in lesion with minimal fat. *Radiology* 1997; 205:497-502.
10. Lemaitre L, Robert Y, Dubrulle F. Renal angiomyolipoma: growth followed up with C.T. and/or U.S. *Radiology* 1995; 197: 598-602.
11. Bosniack MA, Megobow AJ, Hulnick DH. CT diagnosis of renal angiomyolipoma : the importance of detecting small amounts of fat. *AJR* 1988; 151: 497-501.
12. Okada RD, Platt MA, Fleishman J. Chronic renal failure in patients with tuberous sclerosis. Association with renal cysts *Nephron* 1982; 30:85-8.
13. Jozwiak S, Schwartz A, Janniger Krysicka C, Michalowicz R, Chmielik J. Skin lesions in children with tuberous sclerosis complex: their prevalence, natural course, and diagnostic significance *Int. J Dermatol* 1998 ; 37 : 911-917.
14. Lygidakis NA, Lindenbaum RH. Oral fibromatosis in tuberous sclerosis *Oral Surg. Oral Med Oral Pathol* 1989 ; 68 : 725-728.
15. O'Callaghan FJ, Noakes MJ, Martyn CN, Osborne JP. An epidemiological study of renal pathology in tuberous sclerosis complex. *BJU Int* 2004; 94:853-7.

16. Rakowski SK, Winterkorn EB, Paul E, Steele DJ, Halpern EF, Thiele EA. Renal manifestations of tuberous sclerosis complex: incidence, prognosis, and predictive factors. *Kidney Int* 2006; 70:1777-82.
17. Webb DW, Kabala J, Osborne JP. A population study of renal disease in patients with tuberous sclerosis. *Br J Urol* 1994;74:151-4.
18. Dabora SL, Jozwiak S, Franz DN, Roberts PS, Nieto A, Chung J, et al. Mutational analysis in a cohort of 224 tuberous sclerosis patients indicates increased severity of TSC2, compared with TSC1, disease in multiple organs. *Am J Hum Genet* 2001; 68:64-80.
19. Lendvay TS, Marshall FF. The tuberous sclerosis complex and its highly variable manifestations. *J Urol* 2003; 169:1635-42.
20. O'Hagan AR, Ellsworth R, Secic M, Rothner AD, Brouhard BH. Renal manifestations of tuberous sclerosis complex. *Clin Pediatr (Phila)* 1996;35:483—9.
21. 92-6. Shepherd CW, Gomez MR, Lie JT, Crowson CS. Causes of death in patients with tuberous sclerosis. *Mayo Clinic Proc* 1991; 66:7
22. Ewalt DH, Sheffield E, Sparagana SP, Delgado MR, Roach ES. Renal lesion growth in children with tuberous sclerosis complex. *J Urol* 1998; 160:141-5.
23. Rowley SA, O'Callaghan FJ, Osborne JP. Ophthalmic manifestations of tuberous sclerosis: a population based study . *Br J Ophthalmol* 2001.
24. Tworetzky W, Mcelhinney DB, Margossian R, Moon-Grady AJ, Sallee D, Goldmuntz E. et al. Association between cardiac tumors and tuberous sclerosis in fetus and neonate. *Am J Cardiol* 2003.
25. DiMario FJ, Diana D, Leopold H, Chameides L. Evolution of cardiac rhabdomyoma in tuberous sclerosis complex. *Clin Pediatr* 1996.
26. Bowen J, Beasley SW. Rare pulmonary manifestations of tuberous sclerosis in children. *Pediatr Pulmonol* 1997.
27. Rouvière O, Nivet H, Grenier N, Zini L, Lechevallier E. Atteintes rénales de la sclérose tubéreuse de Bourneville : recommandations de prise en charge. *J Progrès en urologie* 2012 ; 22 : 367—379.
28. Cook JA, Oliver K, Mueller RF, Sampson J. A cross sectional study of renal involvement in tuberous sclerosis. *J Med Genet* 1996;33:480—4.
29. Kaneko T, Ogushi T, Asakage Y, Kitamura T. Angiomyolipoma in the renal pelvis. *Nihon Hinyokika Gakkai Zasshi*. 2007 Nov;98(7):832-4.
30. Kingswood JC, Jozwiak S, Belousova ED. The effect of everolimus on renal angiomyolipoma in patients with tuberous sclerosis complex being

treated for subependymal giant cell astrocytoma: subgroup results from the randomized, placebo-controlled, Phase 3 trial EXIST-1. *Nephrol Dial Transplant*. 2014 Jun;29(6):1203-10.



|                              |  |
|------------------------------|--|
| <b>Diagnostic définitif:</b> | 2 critères majeurs ou 1 critère majeur plus 2 critères secondaires |
| <b>Diagnostic probable:</b>  | 1 critère majeur et 1 critère secondaire                           |
| <b>Diagnostic possible:</b>  | 1 critère majeur ou $\geq 2$ critères secondaires                  |

#### Critères majeurs

- Angiofibromes ( $\geq 3$ ) ou plaque frontales
- Taches hypomélanoïques ( $\geq 3$ )
- Fibromes unguéaux ( $\geq 3$ )
- Shagreen Patch ou collagenomes multiples
- Multiples hamartomes rétiniens
- Dysplasies corticales (y c. tubers et lignes de migration radiale de la substance blanche cérébrale)
- Nodules sous-épendymaires (SEN)
- Astrocytome à cellules géantes sous-épendymaire (SEGA)
- Rhabdomyome cardiaque
- Lymphangioliomyomatose (LAM)
- Angiomyolipomes rénaux (AML) ( $\geq 2$ )

#### Critères secondaires

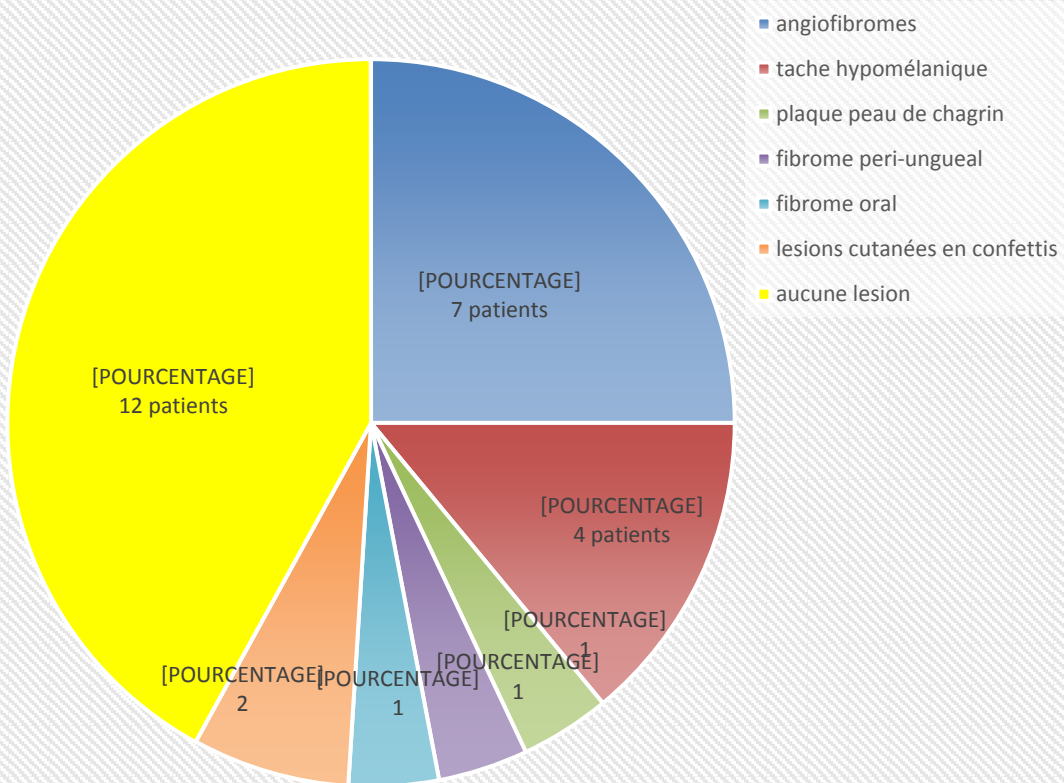
- Défauts de l'émail dentaire ( $>3$ )
- Fibromes intraoraux ( $\geq 2$ )
- Hamartomes non rénaux
- Taches rétinienne achromatiques
- Lésions cutanées en confetti
- Multiples kystes rénaux

#### Test génétique

Une mutation pathogène des gènes *TSC1* ou *TSC2* suffit pour le diagnostic définitif d'une sclérose tubéreuse. Est définie comme mutation pathogène une variante séquentielle empêchant nettement la production des protéines *TSC1* ou *TSC2*. Certaines mutations compatibles avec une production de protéines (par ex. altérations missense) se sont en outre avérées pathogènes et suffisantes pour un diagnostic définitif. Les autres variantes doivent être analysées avec prudence.

\* La combinaison de LAM et AML sans autres critères ne remplit pas les conditions requises pour un diagnostic définitif.

## Atteintes cutanées



|   | <b>Cohorte, n (%)</b> | <b>STB+, n (%)</b> |
|---|-----------------------|--------------------|
| Age médian                                | 62 (36-82)            | 51 (39-66)         |
| Age médian au diagnostic                  | 55 (32-80)            | 45 (36-60)         |
| sexe féminin                              | 25 (89%)              | 2 (66%)            |
| Taille Moyenne des AML (cm)               | 4,6 (1-12)            | 6,25 (2,5-10)      |
| <b>Circonstances de diagnostic</b>        |                       |                    |
| Douleurs lombaires                        | 9 (32%)               | 2 (66%)            |
| Hématurie                                 | 5 (18%)               | 2 (66%)            |
| Choc                                      | 3(11%)                | 0 (0%)             |
| Fortuit                                   | 15 (47%)              | 1 (33%)            |
| <b>signes cliniques évocateurs de STB</b> |                       |                    |
| Angiofibromes                             | 7 (25%)               | 2 (66%)            |
| Taches Hypomélaniques                     | 2 (7%)                | 1 (33%)            |
| Plaque "peau de chagrin"                  | 2 (7%)                | 1 (33%)            |
| fibrome péri unguéal                      | 2(7%)                 | 2 (66%)            |
| fibrome oral                              | 4 (14%)               | 2 (66%)            |
| Lésions email dentaire                    | 3 (11%)               | 2 (66%)            |
| épilepsie                                 | 3 (11%)               | 1 (33%)            |
| kystes rénaux                             | 8 (29%)               | 3 (100%)           |